Überreicht vom Verfasser. Nicht im Buchhandel.

Sonderabdruck a. d. Monatsschr. für Kinderheilkunde. XXVI. Bd., Heft 2.

Verlag von F. C. W. Vogel in Leipzig.

Aus der Universitäts-Kinderklinik in Basel.
(Direktion: Prof. Emil Wieland.)

„Die Osteochondritis deformans juvenilis".

Von Dr. med. **Walter Singer,** Basel.

(Mit 12 Abbildungen.)

Einleitung (Historisches).

Unzweifelhafte Fälle von Osteochondritis deformans juvenilis wurden schon 1897 von Maydl, später von Zesas, v. Brun, Bochard, Preiser und Immelmann beschrieben, zusammen mit Krankheitsbildern, die heute als verschiedenartige getrennt werden. Das Verdienst, das Leiden als erster als einen Morbus sui generis erkannt zu haben, kommt nach der Meinung der neueren Autoren dem Amerikaner Legg zu. Zwar hat bereits im März 1909 Henning Waldenström im chirurgischen Verein zu Stockholm, 3 Fälle unserer Krankheit, die er über einen Zeitraum von 2 Jahren beobachtet hatte, vorgestellt und das klinische Bild als ein besonderes bezeichnet, doch, weil die Pirquetsche Reaktion zufällig positiv ausfiel, als benigne Form der Collumtuberkulose („Der obere Collumherd") angesprochen. Nun ist es gerade diese falsche ätiologische Festlegung gewesen, welche notwendigerweise dem weitern Bekanntwerden der selbständigen Hüfterkrankung hinderlich werden mußte. Denn es liegt die große praktische Bedeutung der Erkennung der Osteochondritis deformans juvenilis darin, daß sie sich von der tuberkulösen Coxitis, zu welcher sie früher beinahe ausnahmslos, in neuerer Zeit noch vielfach, in diagnostischer Unkenntnis gezählt worden ist, in wesentlichen Punkten unterscheidet.

Im Juni 1909 berichtete Arthur T. Legg in der amerikanischen orthopädischen Gesellschaft über 5 von ihm beobachtete Fälle einer „dunklen Hüftgelenkserkrankung" (an obscure affection of the hip-joint); der Vortrag findet sich im „Boston medical and surgical Journal" vom 17. Februar 1910. Das damals gezeichnete Krankheitsbild umfaßte begreiflicherweise noch nicht den ganzen heute

J. Basel

bekannten Symptomenkomplex, bedeutungsvoller dagegen war Leggs Erkenntnis der Selbständigkeit des Leidens. Paul Sourdat erwähnt — Juli 1909 — in seiner Röntgenstudie über Coxitiden, einige Fälle der Leggschen Krankheit, die er als Coxa vara betrachtet, wobei er die erste ausführliche Darstellung der Röntgenologie der Krankheit gibt. Die sehr bekannt gewordene Arbeit von J. Calvé „Sur une forme particulière de pseudocoxalgie greffeé sur des déformations caractéristiques de l'extrémité supérieure du fémur" erschien Juli 1910. Calvé hat, ohne von Leggs Publikation Kenntnis zu haben, damals das klinische Bild des neuen Hüftleidens mit erstaunlicher Vollständigkeit entworfen. Perthes veröffentlichte Oktober 1910 unter dem Titel: „Arthritis deformans juvenilis" einige Fälle unserer Krankheit ohne ihre Natur zu erkennen. Erst 1913 erschien eine grundlegende Arbeit desselben Autors im Arch. f. klin. Chir.: „Über Osteochondritis deformans juvenilis". Seither ist die Hüftaffektion unter diesem Namen oder als Perthessche Krankheit in den Ländern deutscher Zunge bekannt geworden[1]).

Nach dem Vorausgeschickten unterliegt es wohl keinem Zweifel, daß das in Frage stehende Leiden nicht wohl nach einem Autoren benannt werden kann.

Die Osteochondritis deformans juvenilis wird heute von der Mehrzahl der Forscher als selbständige Hüfterkrankung anerkannt, von anderen Autoren schon länger bekannten Affektionen der Hüfte zugezählt. So ist nach Calot die Osteochondritis der Ausdruck einer leichten, spät manifest gewordenen, angeborenen Subluxation der Hüfte; er wird in dieser Auffassung von Colleu unterstützt. Für Rhonheimer ist die Affektion die monoartikuläre Variante der polyartikulär auftretenden Arthritis chronica deformans juvenilis. Schwarz, Pommer, Axhausen sehen in der Arthritis deformans infantilis — womit sie unsere Osteochondritis bezeichnen — nur eine durch das Lebensalter bedingte Unterart der Arthritis deformans juvenilis und senilis. Auch Mouchet erkennt in dem Leiden eine milde Form der Arthritis deformans juvenilis. Kreuter „kann kaum mehr daran zweifeln, daß die Osteochondritis deformans juvenilis doch zur echten Arthritis gehört."

Zahlreich sind die Vorschläge für die Benennung des neuen Hüftleidens. Calvé heißt seine „Pseudocoxalgie" von 1910 heute Coxa-plana. Savariaud möchte die Bezeichnung: Caput planum oder

[1]) In einer nach Abfassung der vorliegenden Arbeit erschienenen Publikation beansprucht Riedel für Ludloff (Frankfurt) die Priorität der ersten Krankheitsbeschreibung in Deutschland.

R. UNIV. BIBLIOTHEEK LEIDEN

ostéite hypertrophique du col, vorschlagen; dagegen Levy: Coxa vara capitalis, Waldenström: Coxa plana, Iselin: Jugendliche Schenkelkopfatrophie und Frangenheim: Osteoarthritis deformans juvenilis coxae. Zumeist Bezeichnungen, denen die Vorstellung des Röntgenbefundes zugrunde liegt. Demgegenüber versucht Legg mit seiner 1916 eingeführten Benennung „osteochondral trophopathy of the hip-joint" mehr das ursächliche Wesen des Leidens zu kennzeichnen.

Mit Osteochondritis will Perthes keineswegs ausdrücken, daß es sich um eine Entzündung handelt. Er hat vielmehr diesen Namen gewählt, in Analogie mit der von König und Ludloff beschriebenen Osteochondritis dissecans; auch hier liegt ja der Krankheit keine Entzündung zugrunde. „Ohne eine Identität der Krankheitsbilder behaupten zu wollen, wollte ich mit dem Namen andeuten, daß nach der Ursache des Leidens, sowohl bei der Osteochondritis deformans der Hüfte wie bei der Osteochondritis dissecans des Kniegelenks in der gleichen Richtung: Ernährungsstörungen in einem bestimmten Gefäßgebiet infolge Gefäßverschlusses gesucht werden müsse." (Perthes, Beitrag zur Ätiologie der Osteochondritis deformans, Zentralbl. f. Chir. 1920.)

Im folgenden bezeichnen wir das Leiden mit Perthes als Osteochondritis deformans juvenilis.

Nachstehend bringen wir die Beschreibung zweier Fälle von Osteochondritis deformans juvenilis, die im Basler Kinderspital in Behandlung und über die Dauer von einigen Jahren in Beobachtung standen. Mit diesem eigenen, bescheidenen Material als Grundlage, und unter Zuhilfenahme zahlreicher Publikationen über diesen Gegenstand soll versucht werden, ein möglichst vollständiges Bild der noch so viel umstrittenen und wenig bekannten Erkrankung zu geben.

1. Beobachtung.

Otto L., 8 Jahre alt. Eintritt 6. IV. 1920 als Coxitis tuberculosa.

Anamnese: Vater, Mutter und drei Geschwister sind gesund. Von Tuberkulose ist in der Familie nichts bekannt. Die Geburt verlief normal. Das Kind konnte nach einem Jahre laufen. War vor 11 Monaten an Pseudocroup, vor $3^1/_2$ Wochen an Masern erkrankt. Keine weiteren Krankheiten. Hustet viel in letzter Zeit. Seit vergangenem Herbst fällt es der Mutter auf, daß ihr Kind hinkt. Seither klagt der Knabe über leichte Schmerzen im linken Hüftgelenk, in den Oberschenkel ausstrahlend, zeitweise verschwindend. Im Gebrauche des linken Beines war der Junge jedoch nie gehemmt. Der Zustand ist seit Anfang der Krankheit ziemlich der gleiche geblieben. Allgemeinbefinden sonst gut. Auf Befragen meint die Mutter, die Erkrankung auf ein Trauma zurückführen zu können. Im August vorigen Jahres soll der auf dem Lande in den

Ferien weilende Knabe aus großer Höhe zu Boden gefallen sein, wobei er mit den Füßen auftraf und nachher vornüber hinfiel. Doch erhob er sich sogleich wieder, äußerte nichts von Schmerzen und erst im Herbst wurde seine Mutter auf den veränderten Gang aufmerksam.

Status beim Eintritt: Es fehlen jegliche Zeichen von Rachitis. Sinnesorgane in Ordnung. Lunge o. B. Leises systolisches Geräusch über der Herzspitze. Leber und Milz nicht vergrößert. Alle Gelenke, außer der linken Hüfte

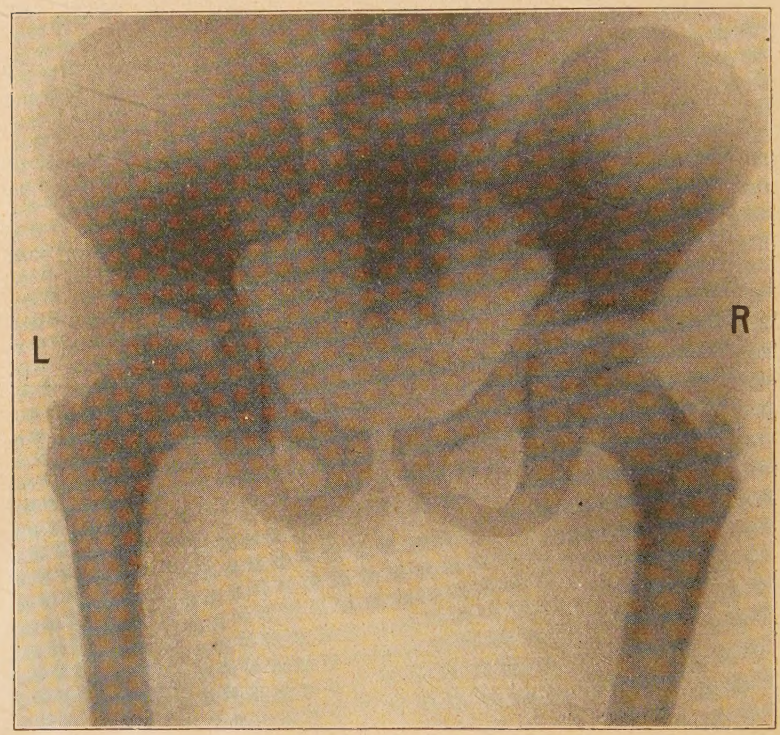

Fig. 1.

sind frei, nicht druckempfindlich. Reflexe normal, keine pathologischen Reflexe. Urin ist klar, sauer, frei von Eiweiß und Zucker und ohne Sediment; Pirquet und Mantoux negativ.

Lokalstatus: Linke Hüfte äußerlich wie rechts. Beinlänge gleich. Trochanter in der Roser-Nélatonschen Linie. Glutaealfalten beiderseits gleich. Bei Druck auf den Femurkopf unterhalb dem linken Poupartschen Bande wird leichter Schmerz angegeben. Achsendruck und andere Manipulationen sind schmerzlos. Flexion, Extension, Adduktion, Innen- und Außenrotation sind nicht eingeschränkt. Dagegen ist die Abduction leicht gehemmt; bei forcierter Abduction geht das Becken mit. Leichte Atrophie des linken Beines.

Das Röntgenbild vom 7. IV. (Fig. 1) zeigt die linke Epiphyse leicht abgeflacht. Die Kreisbogenlinie, welche den normalen Gelenkkopf umgrenzt, ist hier unregelmäßig. Die Epiphysenlinie verläuft zackig. Leichte Aufhellung des darunterliegenden Diaphysenendes. Collum verkürzt und verdickt. Rechte Seite o. B.

Das Röntgenbild vom 18. VI. (Fig. 2) läßt links den weiter fortgeschrittenen Deformierungsprozeß erkennen. Die Aufhellung von Collum und Trochanter-

Fig. 2.

gegend ist noch deutlicher geworden. Beginnende Segmentierung des Femurkopfes.

Verlauf: Anfangs hustet Pat. tagsüber zeitweise, bei normaler Körpertemperatur und normalem Lungenbefund. Nach 4 Tagen und nun ständig Allgemeinzustand gut. Die Schmerzen in der linken Hüfte verschwanden am 9. Tage nach Anlegung eines Extensionsverbandes. Einige Wochen später besteht keine direkte Druckempfindlichkeit des Femurkopfes mehr. Bei der am 14. V. vorgenommenen Untersuchung geht das Becken beim Versuch der Abduction mit: übrige Bewegungen nicht behindert. Von Mai bis September Bettruhe in Extensionsverband. Während der ganzen Dauer des Spitalaufenthaltes schwankte die Körpertemperatur um subfebrile Werte. Sie sank nur vorübergehend zur Norm, jeweilen morgens, um abends mehrfach bis auf 37,4 bis 37,6° zu steigen. Wir fanden keinen anderweitigen Krankheitsprozeß, der



für die Temperaturschwankungen eine Erklärung gegeben hätte. Wir müssen deshalb die Hüfterkrankung dafür verantwortlich machen (vgl. die beigefügte Temperaturtabelle). Vom 11. IX. an Behandlung außer Bett, im Gehgips. Gang wird täglich besser. Nach einem Monat bewegt sich der Knabe im Gehverband, unermüdlich mit großer Gewandheit, den ganzen Tag herumspringend.

Entlassung im Gehverbande am 20. X. 1920 mit dem Auftrage, sich monatlich in der Poliklinik zur Beobachtung einzufinden.

Wiedereintritt am 10. XI. zur Erneuerung des Verbandes: Die aktive und passive Beweglichkeit des linken Beines ist in jedem Sinne, außer für die Einwärtsrotation und Abduction, eingeschränkt. Die Adduction ist sogar vollständig aufgehoben (Folge der Fixation im Gipsverbande). Beinlänge beiderseits gleich. Es besteht immer noch eine Atrophie der linken Beinmuskulatur. Im übrigen ist heute das linke Hüftgelenk auf Druck vollkommen unempfindlich. Der lebhafte Pat. bewegt sich mit äußerster Energie in seinem Gipsverbande umher, den er deshalb immer wieder zerbricht. Pirquet und Mantoux sind immer noch negativ.

Im Röntgenbilde vom 11. I. 1921 erkennt man, daß die Segmentierung der Epiphysenkappe seit der letzten Aufnahme weitere Fortschritte gemacht hat. Sonst ist der Befund des Röntgenogramms vom 18. VI. 1920 (Fig. 2) unverändert.

Am 15. III. 1921 wird der Gipsverband endgültig entfernt. Pat. läuft ohne Schmerzen, wobei er das linke Bein in Hüft- und Kniegelenk nur wenig bewegt. Beinlänge beiderseits gleich. Erhebliche Atrophie der linken Beinmuskulatur. Trendelenburg links schwach positiv. Am schweizerischen Pädiatenkongreß vom 26. IV. 1921 wurde Pat. von Herrn Prof. Wieland als Fall von Osteochondritis def. juv. demonstriert: Geht mit leichtem Hinken auf dem linken Beine. Aktive und passive Beweglichkeit hat bedeutend zugenommen. Es besteht noch leichte Neigung zu Adduction. Völlige Schmerzfreiheit beim Gehen. Trendelenburg nur angedeutet.

Nachuntersuchung am 10. VII. 1922: Allgemeinzustand sehr gut. Knabe fühlt sich geheilt, behauptet, körperlich gewandter zu sein als seine Kameraden.

Inspektion: Die linke Hüfte ist etwas stärker vorstehend als die rechte. Die Haltung des linken („kranken") Beines ist normal; es besteht noch deutliche Muskelatrophie der ganzen linken Unterextremität. Das Becken steht gerade. Im Trigonum Scarpae keine Vorwölbung. Knabe hinkt leicht mit dem linken Beine. Lendenlordose verstärkt, ganz schwache Linksskoliose. Trendelenburg links kaum angedeutet.

Palpation: Der Schenkelkopf ist nicht verdickt. Druck auf Caput oder Stauchen des Beines sind nicht schmerzhaft. Keine Muskelatonie. Es sind keine „Ganglien" palpabel.

Beweglichkeit: Die Bewegungen sind vollkommen schmerzfrei; erfolgen ohne „Knarren". Flexion und Extension ebenso Abduction und Außenrotation sind nicht behindert. Dagegen besteht deutliche Hemmung von Abduction und Innenrotation. Kein Adductiorenspasmus.

Messung: Trochanter liegt in der Roser-Nélatonschen Linie. Das Bryantsche Dreieck ist von normaler Figuration. Beinlänge (Trochanter-Malleolen) beiderseits $63^1/_2$ cm. Spina-malleolendistanz 69 cm. Umfang des

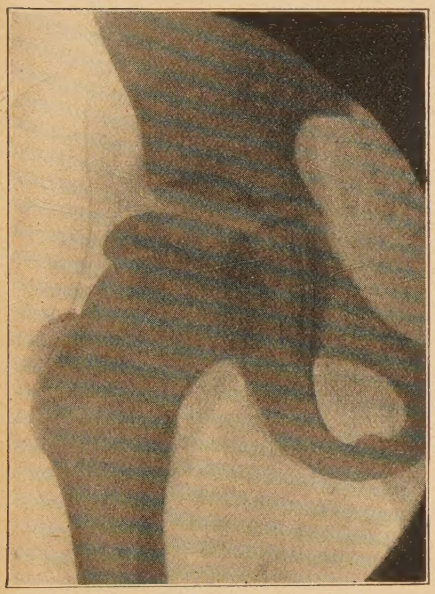

Fig. 3.

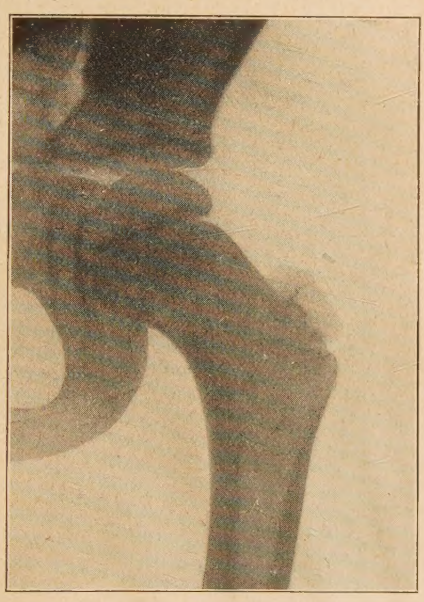

Fig. 4.

Oberschenkels links 28 cm, rechts 33 cm, derjenige des Unterschenkels links $23^1/_2$ cm, rechts 26 cm.

Röntgenbild (Fig. 3): Links ist die stark abgeflachte Epiphyse über das verkürzte und verdickte Collum modelliert. Die „Segmente" verschmelzen. Kein Trochanterhochstand. Das rechte Hüftgelenk ist unverändert (Fig. 4).

2. Beobachtung.

Elsa Sch., $5^1/_2$ Jahre alt. Eintritt am 26. IV. 1920 wegen schmerzhafter Gehstörung.

Anamnese: Eltern und ein jüngeres Geschwister gesund. Die beiden lebenden Kinder wurden unreif geboren. 2 Aborte. Pat. litt als Säugling an „Nierenkatarrh". Im Frühjahr 1920 Grippe ohne Komplikation.

Seit 3 Jahren Klagen über Schmerzen in beiden Hüften, besonders nach längeren Spaziergängen; oft vorübergehend Hinken, bald mit dem linken, bald mit dem rechten Beine. Wurde erfolglos mit Bädern behandelt. Als einzig denkbare Ursache gibt die Mutter der Pat. an: Einige Wochen bevor die schmerzhaften Gehstörungen auftraten, sei das damals $2^1/_2$jährige Kind eines Tages der Aufsicht seiner Mutter entlaufen und habe einen halben Tag im nassen Grase sitzend mit einem kleinen Kameraden spielend zugebracht. Daraufhin abends Husten und leichtes Fieber. Die Erkältung ging rasch vorüber. Aber seither bestanden die erwähnten Gehbeschwerden.

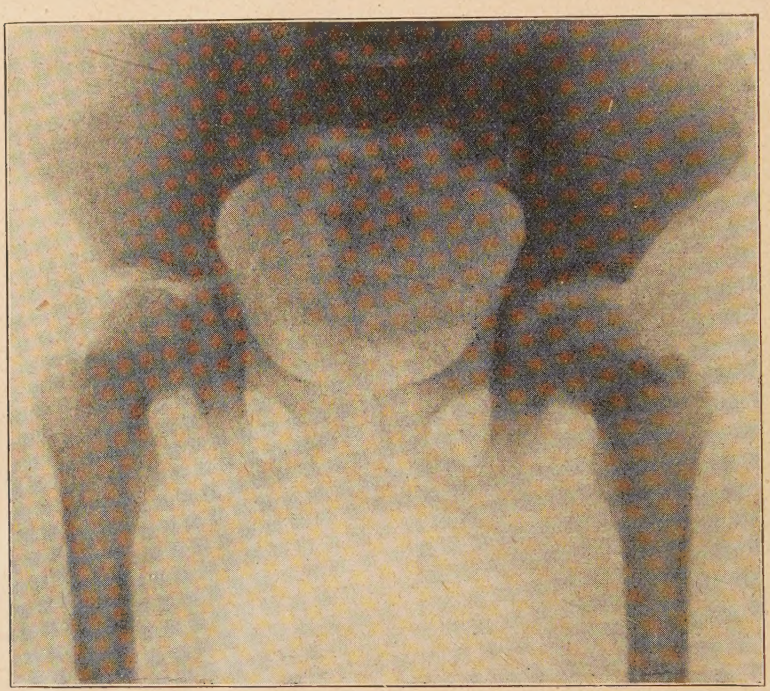

Fig. 5.

Status beim Eintritt: Allgemeinzustand o. B. Die innern Organe, Herz, Lunge, Leber, Milz, zeigen den normalen klinischen Befund. Sinnesorgane in Ordnung. Das Skelett weist keine Zeichen von Rachitis auf. Lendenwirbelsäule stark lordotisch eingezogen, schwache kompensatorische Brustwirbelsäulenkyphose. Beim Gehen fällt außer der Lordose ein etwas wiegender Gang auf. Keine Zeichen von Lues hereditaria. Wassermann negativ. Pirquet und Mantoux negativ. Urin frei von Albumen und Zucker, sauer reagierend. Lokalstatus: Becken und Unterextremitäten. Becken leicht nach vorne geneigt. Spinae in gleicher Höhe. Distanz: Spina-Malleolus externus beiderseits gleich (48 cm). Trochanter-Malleolus: 44 cm rechts, $43^1/_2$ cm links. Das Bryantsche

Dreieck ist auf beiden Seiten leicht ungleichschenklich. Spina-Trochanterlinie (Shoemaker) schneidet die Mittellinie beiderseits $5^1/_2$ cm oberhalb des Nabels. Leichte Empfindlichkeit beider Hüftgelenke gegen starken Druck von vorn. Kein Achsendruckschmerz. Trendelenburg doppelseitig deutlich, aber schwach positiv.

Außenrotation, Einwärtsrotation und Adduction sind beiderseits in normalem Ausmaße möglich; Flexion und Abduction dagegen in beiden Hüftgelenken bedeutend beschränkt und beim Versuch schmerzhaft. Bei Rotation vernimmt man doppelseitig leises Knittern in den Hüften.

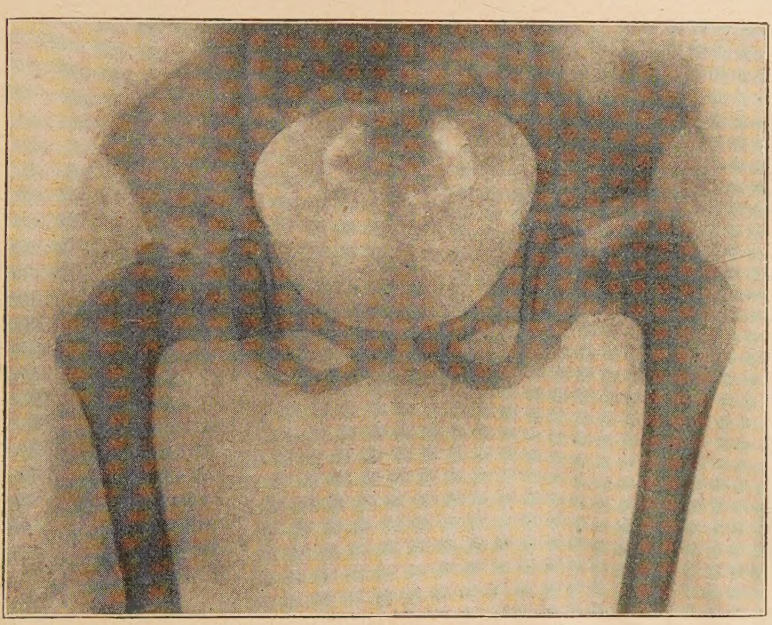

Fig. 6.

Auf dem ersten Röntgenbild, vom 26. IV. (Fig. 5), sind kaum Veränderungen festzustellen. Die Epiphysenkopfkonturen sind auf beiden Seiten leicht unregelmäßig; die Epiphysenlinie undeutlich und der Femurkopf schwach aufgehellt. Das Röntgenogramm vom 10. VII. (Fig. 6) dagegen läßt uns den deutlichen Verfall beider Epiphysen in Segmente erkennen. Aus dem vorher noch kugeligen Femurkopf ist beiderseits ein fladenförmiges Gebilde geworden. Der Winkel zwischen Collum und Schaft ist sichtbar verkleinert. Unter der Epiphysenlinie links starke Aufhellung des Knochengewebes. Die Gelenkspalte beider Gelenke ist stark verbreitert.

Verlauf: Acht Tage nach Spitaleintritt wird eine doppelseitige Extension angelegt, die gut vertragen wird. Die Schmerzen in beiden Hüftgelenken schwinden rasch. Eine am 28. V. vorgenommene Untersuchung zeigt noch die gleichen Beweglichkeitsverhältnisse wie am Tage des Eintritts. Vom 1. VII.

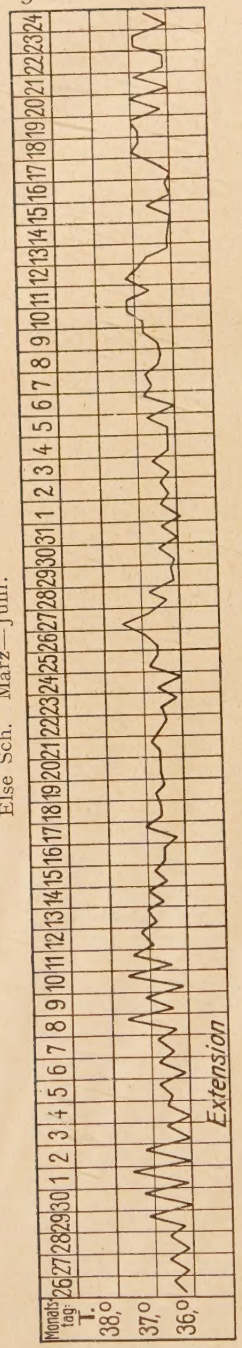

an, nach zweimonatiger Extensionsbehandlung darf Pat. herumgehen. Gang vorerst etwas unbeholfen, macht aber täglich Fortschritte und wird allmählich vollkommen schmerzfrei. Während der ersten 3 Wochen Spitalaufenthalt und noch in der Extension stieg die Temperaturkurve mitunter auf subfebrile Werte bei sonst völlig ungestörtem Befinden, jeglichem Fehlen von Angina und Katarrh. Auch späterhin, bis Mitte Juni, erreichte die abendliche Körperwärme hier und da 37,5° C (vgl. die beigefügte Temperaturtabelle). Pat. wird am 13. VII. afebril als geheilt entlassen.

Erste Nachuntersuchung am 29. IV. 1921: Das Kind blieb seit seinem Austritt aus der Spitalbehandlung beschwerdefrei. Das Hinken ist völlig geschwunden. Beugung, Streckung, Einwärts- und Auswärtsrotation in beiden Hüftgelenken gut. Trendelenburg beiderseits bloß noch angedeutet. Kind wird am schweizerischen Pädiatertag 1921 von Herrn Professor Wieland vorgestellt als doppelseitige Osteochondritis deformans juvenilis auf rheumatisch-infektiöser Grundlage.

Zweite Nachuntersuchung am 11. VII. 1922: Der allgemeine Gesundheitszustand ist seither ein ausgezeichneter geblieben. Die Hüftgelenke machen keinerlei Beschwerden mehr, selbst bei längerem Gehen nicht.

Inspektion: Bei ungezwungener Haltung wird das rechte Bein etwas mehr in Außenrotation gehalten als das linke. Eine Muskelatrophie fällt dem Auge nicht auf. Das Becken steht gerade. Keine Vorwölbung in den Trigona Scarpae. Gang ohne Hinken. Trendelenburg rechts deutlich positiv, links kaum mehr angedeutet. Immer noch leichte Lendenlordose.

Palpation: Die Schenkelköpfe sind nicht verdickt. Die tastenden Finger fühlen über dem linken Schenkelkopf bei der Rotation entsprechend gewissen Phasen der Bewegung ein leises „Knacken". Druck auf Schenkelkopf, Trochanter oder in der Achse des Beines ist nicht mehr von Schmerz begleitet. Es lassen sich keine Ganglien palpieren.

Beweglichkeit: Die Flexion ist beiderseits in vollem Ausmaß möglich. Die Hyperextension rechts leicht gehemmt. Innen- und Außenrotation sind an beiden Extremitäten deutlich eingeschränkt, besonders die erstere. Adduction ist beiderseits leicht behindert. Die Abduction besonders rechts stark herabgesetzt. Adductorenpasmus konnte nicht festgestellt werden.

Messung: Distanz Spina-Malleolen rechts $55^1/_2$ cm, links 55 cm. Distanz von Trochanter bis Malleolus externus $52^1/_2$ cm auf beiden Seiten. Der linke

Trochanter fällt in die Roser-Nélatonsche Linie, der rechte steht ein bis $1^1/_2$ cm höher. Röntgenbild (Fig. 7 und 8): Der Destruktionsprozeß ist weiter fortgeschritten, besonders rechts bestehen nur noch spärliche Überreste der Epiphyse. Der Gelenkspalt ist beträchtlich erweitert.

Die beiden Fälle Otto L. und Elsa Sch. sind zur Zeit subjektiv völlig geheilt und beschwerdefrei. Trotzdem zeigen beide immer noch die charakteristischen klinisch-röntgenologischen Stigmata der Osteoch. def. juv. Ein für diese Krankheit geradezu pathognomonisches gegensätzliches Verhalten.

Fig. 7.

Fig. 8.

Symptomatologie der Osteochondritis deformans juvenilis.

In der Regel findet sich als erstes und augenfälligstes Symptom das Hinken. Auch bei unseren Patienten bildete dieses die Veranlassung, den Arzt aufzusuchen. Schon Waldenström hat 1909 auf intermittierendes Hinken als Initialsymptom aufmerksam gemacht. Es stellt sich bei der gewohnten, mäßigen Beanspruchung des Beines, oder auch erst, wie bei unserem zweiten Patienten, nach längerem Gehen ein. Selten hindert dieser „Gang wie bei einseitiger kongenitaler Luxation der Hüfte" nach Perthes Worten, die kleinen Patienten in ihrer Beweglichkeit. Meist ist es die besorgte Mutter, welcher das Leiden zuerst auffällt; denn in einer Großzahl von Fällen

sind Schmerzen beim ersten Auftreten der Gangstörung, zum Unterschied von unseren beiden Fällen, wo die Schmerzen im Vordergrund standen, noch nicht da. In 8 Fällen von 15, welche Perthes 1913 veröffentlichte, fehlten lokale Schmerzen vollkommen. Die übrigen Patienten klagten über leichten, ziehenden, zuweilen selbst nach dem Knie ausstrahlenden Schmerz, doch brauchte das Bein nie geschont zu werden. Der Krankheitsbeginn ist somit auffallend ähnlich der beginnenden Coxitis tuberculosa und Calvé hebt dies für eine Gruppe seiner Beobachtungen noch ausdrücklich hervor; Guye und Hagenbuch bringen weitere Beispiele hierfür. Calvé und Taylor-Frieder berichten aber auch von Fällen mit plötzlichem Auftreten der Erkrankung, verbunden mit heftigen Schmerzen, Fieber und Gelenkschwellung. Zweimal gingen dabei polyarthritische Erscheinungen voraus. Es scheint jedoch ein solcher Verlauf zu den Ausnahmen zu zählen. Legg, der 55 Fälle längere Zeit verfolgt hat, findet gerade den insiduösen und „harmlosen" Charakter der ersten Symptome, wie bei unseren beiden Fällen, besonders ausgesprochen, so daß die Hälfte seiner Patienten erst nachdem das Hinken schon 6 Monate bis 4 Jahre bestanden hatte, sich dem Arzte zeigte. Eine aufmerksame Betrachtung läßt stets eine Atrophie der Muskulatur der befallenen Extremität erkennen, eine Atrophie, die Glutaealmuskulatur sowie Ober- und Unterschenkel ergreift.

Das Trendelenburgsche Phänomen ist ein häufiges, freilich nicht ganz konstantes Symptom. Es wird dort nicht, oder nicht mehr deutlich positiv befunden, wo sich die Glutaealmuskulatur an die neuen Verhältnisse anpassen konnte, oder da, wo das Leiden noch ganz im Anfangsstadium steht. Wie bei der kongenitalen Hüftgelenksluxation tritt es bekanntlich infolge relativer Insuffizienz der pelveotrochanteren Muskeln auf.

Als weiteres konstantes Zeichen der Osteochondritis deformans juvenilis beschreiben Calvé und Fairbank ein starkes Vorstehen des Trochanter, welches nach Calvé und andern von der immer vorhandenen Coxa vara-Stellung herrühren soll. Nach vielfachen Befunden trifft letzteres nicht immer zu. Ein stärkeres Vortreten des Trochanter wird übrigens dem Auge leicht nur vorgetäuscht infolge der immer nachweisbaren Atrophie der umgebenden Muskulatur.

Die Beweglichkeitsprüfung der erkrankten Hüfte zeigt charakteristische Verhältnisse. Die entsprechenden Angaben stimmen aber unseres Erachtens oft deshalb in einigen Punkten nicht ganz überein, weil sie sich auf verschiedene Phasen des Krankheitsverlaufes

beziehen. Wie wir nämlich jetzt wissen, verläuft die Osteochondritis während einer kurzen Reihe von Jahren (vielleicht auch Monaten?) progredient, um schließlich einen definitiven Endzustand zu erreichen. Es ist nun natürlich nicht gleichgültig, ob das Untersuchungsergebnis im „floriden" Stadium oder nach längst abgelaufener Krankheit gewonnen wurde. Meist ist es aber unmöglich zu wissen, in welcher Phase des Krankheitsverlaufes man sich gerade befindet.

In der Hauptsache haben sich jedoch die Autoren über ein bestimmtes, in der Mehrzahl der Fälle immer wiederkehrendes, Bild der Beweglichkeitsverhältnisse geeinigt. Demnach ist die Flexion vollkommen frei oder in wenigen Fällen in sehr beschränktem Grade behindert, äußerst selten ganz verunmöglicht. Die Abduction ist sehr gehemmt bis aufgehoben. Adduction und Rotation bald mehr, bald weniger, aber zumeist nur ganz leicht betroffen, am stärksten noch die Rotation. Perthes und Brandes geben beide an, ersterer für die Mehrzahl der Fälle zu Beginn, letzterer allgemein, sie hätten die Abduction total aufgehoben gefunden. Unser Otto L. zeigte diesen Befund vorübergehend. Brandes hat die vollständige Abductionshemmung in allen seinen 10 Fällen durch die Narkose gänzlich zum Schwinden gebracht. Er glaubt darum für die Abduktionsbeschränkung einzig den Adductorenspasmus anschuldigen zu dürfen. Perthes und Vulliet hingegen haben nie einen Muskelspasmus feststellen können und nach Perthes ist die Abductionsbehinderung einzig mit der Deformation der Gelenkteile, also durch knochen-mechanische Momente zu erklären.

Levy schreibt über den Muskelspasmus: „Es komme gelegentlich ein spastisches Stadium vor, wie bei der Coxa vara, indem die Bewegungen völlig aufgehoben sind mit Ausnahme der Rotation." Drehmann äußert sich, es fehle jede Spur einer reflektorischen Muskelspannung wie bei entzündlicher Erkrankung. Legg fand geringen oder keinen Spasmus. Wer Bedenken hat — wie Brandes — die Narkose zu Hilfe zu ziehen, sei auf den Handgriff von Gauvain[1]) aufmerksam gemacht, dieser erlaubt ein vollständig gefahrloses Erkennen des Spasmus.

Ebenso widersprechend wie die Mitteilungen über Muskelspasmus lauten die Angaben über Schmerzempfindlichkeit bei Druck auf Gelenkkopf oder in der Achse des Beines. Calvé konnte durch mäßige Perkussion des Caput immer Schmerzäußerung erzielen; Perthes, Legg u. a. fanden diesen Gelenkteil unempfindlich. In unserem Falle Otto L. gab Patient, als bei Spitaleintritt die Unter-

[1]) In B. Roderick, Legg's or Perthes disease The Lancet Jan. 29, 1921.

suchung auf dieses Symptom hin vorgenommen wurde, deutlichen lokalen Schmerz an. Auch bei Elsa Sch. waren beide Hüftgelenke leicht druckempfindlich.

Viele Autoren haben besonders auf Krepitation geachtet, weil man aus dem Vorliegen oder Fehlen dieses Zeichens Schlüsse ziehen wollte auf die Beschaffenheit der die Epiphyse überziehenden Knorpellage. Perthes vermißt immer Krepitation, Amstad stellte sie in einem Falle fest, andere konstatierten dieses Symptom nur in den seltensten Fällen. Krepitationsgeräusch haben wir bei der Untersuchung unserer beiden Kinder mehrfach sehr deutlich festgestellt. Gleichwohl erlaubt dies unsers Erachtens noch nicht auf einen rauhen Knorpelüberzug zu schließen. Bei der mangelhaften Inkongruenz von Kopf und Pfanne und etwas weitem Gelenkspalt, wie er für die Osteochondritis deformans juvenilis charakteristisch ist, kann ein solches Geräusch auch ohne Knorpelusur entstehen.

Zu Ankylosenbildung kommt es nie. Was Rhonheimer als Osteochondritis bezeichnet, hat nichts mit dieser Erkrankung zu tun, sondern gehört in das Gebiet der Polyarthritis chronica infantilis.

Verkürzung der befallenen Extremität mit Trochanterhochstand wird häufig erwähnt. Wir fragen uns bloß, ob nicht dem Zeichen des Trochanterhochstandes gelegentlich eine allzu große Bedeutung beigemessen wird. Preiser fand bei 60—70% von über 400 Gesunden Trochanterhochstand. Voigt betont gleichfalls seine Häufigkeit bei Normalen und damit die Unsicherheit der Roser-Nélatonschen Linie, besonders nachdem Preiser Trochanterhochstand bei einseitiger Arthritis deformans coxae auch auf der gesunden Seite angetroffen hat.

Röntgenologie der Osteochondritis deformans juvenilis.

Zum bessern Verständnis des folgenden und der beigefügten Röntgenbilder unserer Fälle geben wir hier zunächst den typischen Befund eines gesunden Hüftgelenks wieder, so wie ihn Schmid in seiner speziellen Röntgenstudie beschreibt:

1. Steht beim Hüftgelenk der Kopf normal in der Pfanne, so trifft die untere Schenkelhalsspitze auf den Unterrand des Acetabulum. Die Verlängerung des Y-Knorpelspaltes (beim Kinde) geht senkrecht von der Linea terminalis ab und trifft auf die Mitte des Kopfkernes. Kopf und Hals stehen gegenseitig normal, wenn eine Senkrechte durch die Verbindungslinie von oberer und unterer Schenkelhalsspitze Kopf und Hals gleichmäßig halbiert.

2. Innere Halslinie und Unterrand des Pubis beschreiben ineinander fortlaufende Bogen.

3. Die Epiphysenknorpelscheibe ist schon oft zerrissen und zerklüftet durch die während des Wachstums höckerige Knorpelknochengrenze.

4. Die Epiphyse bildet den größten Teil des intrakapsulären Femurkopfes, halbkugelig bis ovoid, sitzt sie mit dem leicht nach innen abwärtsverlaufenden Epiphysenknorpel dem Collum auf, das sie gewöhnlich nur teilweise bedeckt und das innen ein Viertel frei läßt. Der Hals resp. seine innere Spitze kann also an der Bildung des Gelenkkopfes teilnehmen.

Calvé hat 1910 bei der Beschreibung der Röntgenologie der in Frage stehenden Affektion als konstante Erscheinungen: Coxa cara und Hypertrophie von Caput und Collum angegeben. Der voluminöse Gelenkkopf sollte dabei beinahe in seiner Totalität vom Collum gebildet werden. Das allerwichtigste Charakteristicum ist nach diesem Autoren die Atrophie und die „lamelläre" Deformation der Epiphyse, welche dabei abgeflacht erscheint. Als erste Anormalität im Röntgenbild bezeichnet er den Zerfall des Epiphysenkerns in zwei oder mehrere Segmente (noyaux). Auch Schmid spricht von „Lückenbildung" im Kopfkern als erstes röntgenologisches Symptom. Diese „Knocheninselchen" (îlots osseux nach Calvé) vergrößern sich und verschmelzen später zu einer Masse. Dagegen sieht Iselin als erste Erscheinung Umgestaltung der Kopfkonturen und mit Perthes und Brandes Aufhellungsherde an. Nach Amstad haben diese Herde keinen bestimmten Sitz. Perthes und Drehmann beobachteten aufgehellte Stellen meist dicht unter der Epiphysenlinie im obern, äußern Teil des Schenkelhalses. Diese Veränderungen sollen nach Brandes anfangs oberhalb dieser Linie liegen. Unsere Bilder zeigen in dieser Hinsicht kein regelmäßiges Verhalten. Wir verweisen hier auf den unseren Röntgenogrammen beigefügten Text. Übereinstimmend wird von mehreren Forschern schon früh eine Veränderung der Epiphysenlinie festgestellt. Fairbank findet letztere „weniger deutlich als sie sein sollte". Wie Widerοë glaubt, ist da überhaupt der Beginn des Leidens zu suchen, welches sich dann von dort weiter den Hals hinab und den Kopf hinauf erstreckt. Nach Taylor ist die Epiphysenlinie besonders in ihrem oberen Teile breiter als normal und unregelmäßig, Brandes sah sie oft gänzlich verschwinden. Calvé beschreibt diese Linie als stark konvex nach innen verlaufend, sinuös und unregelmäßig. Nach Perthes trifft diese Beschreibung zu. Doch hebt er ausdrücklich

hervor, daß in den ersten Stadien noch keine Veränderung der Knorpelfuge bestehe. In diesem Zusammenhang ist die Feststellung Schmids zu beachten, der bei Gesunden die Epiphysenknorpelscheibe, durch die während des Wachstums höckerige Knorpelknochengrenze, oft schon zerrissen und zerklüftet fand. Das Hauptgewicht aber ist bei der Röntgendiagnose — und darin stimmen eigentlich alle Autoren überein — auf die Deformation der Epiphyse zu legen.

Legg hat in seiner sehr eingehenden Studie vom Jahre 1916 zwei Typen von Kopfverbildung unterschieden, den „kappen-", oder besser fladenförmigen Kopf (cap-like) und den „pilzförmigen" (mushroomed), mit über das Collum quellenden Randwülsten. Calot heißt die Veränderung: „aplatissement de l'épiphyse" en galette „ou champignon".

Dieser Zerfall des Kopfkerns in Segmente ist immer wieder besonders bemerkt worden und es scheint dies eines der zuverlässigsten und konstantesten Symptome der in Frage stehenden Affektion zu sein. Wenn es auch seltene Fälle zu geben scheint, wo ohne vorausgegangene Segmentierung die Kopfepiphyse über das Collum gequetscht worden ist.

Während so der ursprüngliche Gelenkkopf an Masse abnimmt und mehr mit dem Halse verschmilzt (Amstad), kommt es gleichzeitig zu einer Schenkelhalsverdickung, die nach Legg eine Folge von periostaler Callusbildung sein soll. Die Verbiegung im Sinne einer Coxa vara ist inkonstant und erst sekundär infolge der vorausgegangenen Kopfdeformierung.

Perthes, Frangenheim und Waldenström betonen besonders das Erhaltensein des Knorpels über Kopf und Pfanne. Amstad will dagegen, ganz im Gegensatz zu den neueren Forschern, den Gelenkknorpel fast in allen Fällen verändert gefunden haben.

Der Gelenkspalt erfährt nahezu immer eine Verbreiterung auf Kosten des schwindenden Kopfes.

Ely, Brandes, Perthes u. a. berichten über eine Vergrößerung des Trochanter mayor, die aber auf einzelne Fälle beschränkt zu sein scheint. Zur Klärung dieses Verhaltens ist die immer zu fordernde doppelseitige Röntgenaufnahme unerläßlich. Aus Gründen, die uns bei der Besprechung der Ätiologie noch beschäftigen werden, ist die Entscheidung, ob das Acetabulum am Krankheitsprozesse primär beteiligt ist oder von ihm zunächst verschont bleibt, von großer Tragweite. Wagner, Edberg, Grob erwähnen in ihren Arbeiten ausdrücklich Alterationen der Pfanne. Perthes sah öfters keine Veränderung am Acetabulum; wenn sich eine solche später

noch einstellte, so war sie der Gestalt des neugemodelten Gelenkkopfes entsprechend und jedenfalls sekundär. Dieser Auffassung schließt sich auch B. Roderick an. Fairbank fand auch nur gelegentlich eine Beteiligung der Pfanne. Colleu, der wie Calot die Identität der Osteochondritis deformans juvenilis mit der kongenitalen Hüftgelenksluxation behauptet, stellte die gleichen Pfannenalterationen fest wie bei letzterem Leiden. Um in der Beurteilung des Pfannenrandes Irrtümer zu vermeiden, müssen wir wissen, daß schon normalerweise — worauf auch Vulliet aufmerksam macht — der Rand des Acetebulum im Röntgenbild zuweilen auffallend zerklüftet „gezähnt" erscheint; weil man nicht den knorpeligen Pfannenrand, sondern die während des Wachstums höckerige Knorpelknochengrenze sieht (Grashey). Absceßbildung wurde nie beobachtet. Weniger Einigkeit herrscht über die Deutung der wechselnden Dichtigkeit des Röntgenschattens, was Brandes als „Auflockerung" bezeichnet, soll einem Erweichungsherde entsprechen. Widerοë zieht Analogieschlüsse nach dem Aussehen der Röntgenogramme von bekannten Knochenerkrankungen und erkennt bei Osteochondritis Nekrosen im Caput. Wagner sah nennenswerte Entkalkung entfernter liegender Knochenteile, doch Schmid findet dort den Kalkgehalt erhöht. Darüber äußert sich Calvé bestimmt mit den Worten „Jamais de trouble dystrophique a distance".

Verlauf der Osteochondritis deformans juvenilis.

Die Angaben über den Verlauf der Osteochondritis weichen noch stark voneinander ab. Das ist begreiflich, wenn wir bedenken, wie wenig der schleichende Gang des Leidens und die kurze Zeitspanne, seitdem es bekannt ist, dazu geeignet sind, völlig klare Verhältnisse zu schaffen. Recht selten hat der Arzt die Gelegenheit, den allerersten Beginn zu Gesicht zu bekommen. Zeigt sich der Patient zum ersten Male bei seinem Arzte, so sind gewöhnlich im Röntgenbilde schon pathologische Veränderungen wahrzunehmen. Vielleicht hat gerade dieser Umstand zu der Auffassung geführt, das Leiden verlaufe überhaupt nie an einem von Geburt an normalen Gelenke.

Für den neuerdings von Calot vertretenen Gedanken, eine angeborene Störung für die spätere Entwicklung der Osteochondritis verantwortlich zu machen, finden wir anscheinend ein neues Beispiel bei der Durchsicht der im Jahre 1909 erschienenen Arbeit von Läwen: „Zur Kenntnis der Wachstumsstörungen am Kretinenskelett". Das dort wiedergegebene Röntgenogramm der Hüfte einer elfjährigen Kretine zeigt eine ganz auffallende Übereinstimmung mit den Bildern,

welche wir bei der juvenilen Osteochondritis zu sehen gewöhnt sind. Zudem beobachteten Roth und Brandes Osteochondritis deformans juvenilis der Hüften von Patienten, die an Hypothyreoidismus leiden. Roth berichtet über 3 einschlägige Beobachtungen in einem Autorreferat im Korrespondenzblatt für Schweizerärzte 1918 (S. 951). Läwen führt in seiner erwähnten Abhandlung Bircher an, welcher gezeigt hat, daß wohl bei Zwergwuchs Wachstumsstörungen gleichmäßig auftreten, daß aber speziell bei Kretinismus an verschiedenen Stellen des Skelettes ganz ungleichartige regellose Veränderungen nachweisbar sind. Bei dem 11jährigen Kinde, dessen Krankengeschichte Läwen mitteilt, waren keine Anhaltspunkte für Lues, oder Rachitis vorhanden und die unregelmäßigen Ossifikationsvorgänge an den beiden Hüftgelenken hält Läwen für kretinisch. In einer der neuesten Veröffentlichungen über unsern Gegenstand lenkt auch Vulliet unsere Aufmerksamkeit auf eine mögliche Beziehung zwischen Myxödem und juveniler Osteochondritis.

Abgesehen von diesen immerhin vereinzelten Angaben über Vorausgehen einer anderweitigen spezifischen Störung darf aber als bewiesen gelten, daß die Osteochondritis an einem vorher klinisch und röntgenologisch völlig normalen Hüftgelenk auftreten kann und in der Regel auftritt. Beispiele liefern hierfür u. a. Perthes und Hagenbuch. Axhausen verlangt als notwendige Voraussetzung zur Annahme einer Perthesschen Krankheit geradezu, daß die Störung an einem ursprünglich normalen Hüftgelenk auftritt. Störungen der epiphysären Ossification wie sie z. B. bei Kretinen gefunden werden, haben nach ihm nichts mit unserer Krankheit zu tun.

Krankheitsdauer, Rezidive oder sekundäre Arthritis.

Bei der Unsicherheit des Begriffes Heilung gerade bei der in Frage stehenden Affektion, schwanken die Zahlen über die Krankheitsdauer in weiten Grenzen. Immerhin rechnen die meisten Beobachter mit Jahren, bis der Deformierungsprozeß zu einem definitiven Stillstand kommt, Wideroë versucht den Verlauf in 2 Phasen einzuteilen. Eine destruktive Phase soll nach den ersten 12 Monaten in den darauffolgenden von einer rekonstruktiven abgelöst werden. Calvé hat umgekehrt den „Symptomenkomplex" als von sehr kurzer Dauer bezeichnet, wobei er unter „Syndrome" allerdings nur die auffälligsten klinischen Zeichen (wie Gelenkschwellung, Schwellung der Iliakaldrüsen usw.) versteht. Perthes äußert sich folgendermaßen: „Mit der absoluten Aufhebung der Abduction und einer parallel gehenden Beschränkung der Rotation scheint der Höhe-

punkt der Beweglichkeitsbeschränkung erreicht zu sein, der mindestens eine Reihe von Monaten, zuweilen aber auch ein bis zwei Jahre bestehen bleibt. Dann wird die aktive Beweglichkeit wieder freier." Nach Taylor und Frieder verläuft der Prozeß in 1—3 Jahren mit Ausgang in Heilung („recovery") des wiedergeformten Gelenkes und mit dessen ausgezeichneter Gebrauchsfähigkeit. Fairbank untersuchte Patienten röntgenologisch in Abständen von 1, 2 und 3 Jahren nach Manifestwerden des Leidens. Er sah dabei innerhalb dieser Zeit die Ossification der Epiphyse normale Verhältnisse annehmen. Der schließliche Ausgang war so, wie er übereinstimmend beschrieben wird; die Reste des Caput modellieren sich zu einem neuen Gelenkkopf, der dem verdickten Collum aufsitzt, gelegentlich pilzartig mit überhängenden Wülsten. B. Roderick sah die Affektion in 2 oder 3 Jahren ablaufen, die „aktivste" Periode soll ein Jahr dauern, nach Legg dagegen nur 6 Monate bis höchstens 1 Jahr. Bei unserem Falle Elisa Sch. fiel uns auf, wie in der kurzen Zeit von $2^1/_2$ Monaten Spitalbeobachtung in den vorher bei Spitaleintritt röntgenologisch noch beinahe unversehrten Hüftgelenken sich ein stark deformierender Prozeß unter unseren Augen ausgebildet hatte, während in den vorausgegangenen 3 Jahren die übrigen Symptome — intermittierendes Hinken und Schmerzen — die gleichen waren wie bei Gelenken mit der ausgebildeten typischen Deformation (vgl. Fig. 5 und 6). Gestaltsänderung des Gelenkkopfes und übrige Erscheinungen sind somit nicht Hand in Hand gehend und stehen nicht — jedenfalls nicht immer — in einem Abhängigkeitsverhältnis. Interessant ist ferner bei der gleichen Patientin, die Feststellung der zeitlichen Übereinstimmung der Ausbildung der Gelenkformation mit der Extensionsbehandlung. Wurde durch die entlastende, ruhigstellende und schmerzstillende Therapie der rasche Zerfall der Epiphyse ausgelöst, oder beschleunigt; oder ist das Zusammentreffen rein zufällig und damit für die Ohnmacht der Therapie gegenüber dem Ablauf des Krankheitsprozesses bezeichnend? Grob hat Gelegenheit gehabt, zwei Kranke längere Zeit zu beobachten. Von einem seiner Patienten liegen Radiogramme vor, vom 6., 9. und 11. Lebensjahr. Dieser Zeitraum schließt Anfang und Ende des Hinkens und der Schmerzhaftigkeit ein. Die Umwandlung der bei der ersten Aufnahme noch wenig veränderten Pfannen- und Kopfhalspartie erfolgte bis zum 9. Lebensjahre. Sein zweiter Patient klagte über Schmerzen und Hinken vom 5. Jahre bis zur Pubertät. Seither volle Arbeitsfähigkeit ohne Beschwerden. Die Diagnose ist durch Röntgenbilder sichergestellt. Leider erfahren wir nicht, ob eine

Behandlung erfolgt ist. Denn eine solche scheint, nachdem von uns u. a. gemachten Erfahrungen das schmerzhafte Stadium erheblich abzukürzen. Der im Basler Kinderspital behandelte 8jährige Knabe verlor die Schmerzen am 9. Tage nach Anlegung der Extension vollständig, nachdem er vom Herbst bis Juni, zur Zeit des Spitaleintrittes, nie längere Zeit von Schmerzen frei war. In unserem zweiten, doppelseitigen Falle hatten schmerzhafte Beschwerden 3 Jahre lang bestanden. Bald nach Beginn der Behandlung blieben sie für immer aus. Auch nach Guye schwindet der spontane Schmerz fast gleichzeitig mit der Ruhigstellung. Drei Wochen später läßt sich selbst durch Manipulationen keine Schmerzhaftigkeit mehr nachweisen. Perthes sah die Schmerzen stets schließlich verschwinden.

Calvé hat nie einen Rückfall erlebt. Dagegen berichtet Tavernier über einige „formes latentes à manifestations tardives de l'osteochondrite déformante de l'épiphyse supérieure du fémur", welche 4 französische Soldaten, die zwischen dem 32. und 44. Altersjahre standen, betrafen. Alle hatten mehrere Jahre Kriegsdienst hinter sich, infolge von Überanstrengung und leichten Kontusionen begannen sie zu hinken und über Schmerzen in der Hüfte zu klagen. Die Gelenksexkursionen waren beschränkt, und es bestand eine leichte Muskelatrophie. Das Röntgenbild zeigte starke Veränderungen, das Collum stark verdickt, den Winkel zwischen ihm und dem Femurschaft verkleinert. Der Kopf war breit gequetscht, das Acetabulum entweder nahezu normal oder erweitert und angenagt. Diese Affektionen heilten in 6—8 Wochen relativer Ruhe, die einen mit vollständiger funktioneller Wiederherstellung, die andern mit Ankylosenbildung aus. Zeichen von Tabes oder einer andern nervösen Erkrankung fehlten. Die Anamnese forschte vergeblich nach Symptomen einer Osteochondritis in der Jugend. Trotzdem glaubt Tavernier es mit einer durch die Anstrengungen ausgelösten „banalen Arthritis" zu tun zu haben, die auf dem Boden einer abgelaufenen Osteochondritis deformans juvenilis entstanden sei. Seine Auffassung der sekundären Arthritis wird unterstützt durch eine von Grob mitgeteilte Beobachtung, die einen 34jährigen Mann betrifft, der seit seinem achten Jahre rechtsseitig hinkt, aber nie Schmerzen klagte und in den ersten 3 Dezenien seine volle Arbeitsfähigkeit besessen hatte, nun aber seit 3 Jahren an zunehmenden Hüftbeschwerden leidet, welche seine Arbeitsfähigkeit stark herabsetzen. Im Röntgenbild erkennt man die für Osteochondritis typische plumpe Form der Kopfhalspartie. Die Pfanne ist ebenfalls verändert, der Gelenkspalt

verschwunden und der Kopf gegen das Pfannendach gedrängt, das an dieser Stelle eine erhebliche Usur aufweist. Grob meint, daß dies der erste Fall in der Literatur sei, der die Möglichkeit des Überganges des scheinbaren Endstadiums ohne Beschwerden bei Erwachsenen in ein schmerzhaftes Stadium mit Knorpelknochenusur (Arthritis deformans) nachweist. Doch haben bereits Axhausen und Schwartz Übergang in Arthritis deformans beschrieben. Legg gibt das Röntgenbild eines vor 14 Jahren an Osteochondritis erkrankten und beschwerdefreien Patienten wieder. Derselbe Autor fand unter seinen 55 Fällen nie Übergang in eine gewöhnliche Arthritis deformans. Freilich ist das weitere Schicksal der an Osteochondritis Erkrankten erst über eine verhältnismäßig kurze Spanne Zeit verfolgt worden. Keiner der Patienten hat bis jetzt ein höheres Alter erreicht. Es wäre für unsere Begriffe unfaßlich, wenn nicht in vorgerückteren Jahren auf dem Boden der oft grotesken Gelenksveränderungen sich häufig sekundäre arthritische Beschwerden einstellten, ähnlich wie sie nach vorausgegangenen traumatischen oder operativen Insulten aufzutreten pflegen.

Residuen der Osteochondritis deformans.

Das Hinken kann sich verlieren (eigene Beobachtung Perthes, Fairbank, Legg, Vullier a. u.). Von 36 durch Legg daraufhin besonders beobachteten Fällen zeigten nach der „Wiederherstellung" (recovery) noch 13 eine mehr oder weniger leichte Gangstörung. Fairbank sah dieses Symptom häufig, doch immer sehr langsam, verschwinden. Die Hälfte der Kranken von Guye-Schmid sind mit normalem Gang entlassen worden. Wo die Destruktion bedeutend ist und daneben vielleicht noch beträchtlicher Trochanterhochstand besteht, darf später eine tadellose Ausheilung kaum erwartet werden.

Etwas häufiger als ein gestörter Gang bleibt eine Beschränkung der Bewegungen im Hüftgelenk bestehen. Die Abduction leidet beinahe immer, dann sind weiter gelegentlich die Rotationsbewegungen bleibend gestört, selten die übrigen Exkursionen. In dieser Hinsicht macht Legg, der ein großes Material zusammengestellt hat, eine Ausnahme gegenüber den meisten übrigen Autoren, denn nach seiner Statistik ist eine restlose Ausheilung bei einem großen Bruchteil sicher. Ob Legg unter dieser Heilung nur die funktionelle Heilung oder auch die anatomische Restitution versteht, läßt er uns nicht wissen. Wir halten letzteres für unwahrscheinlich und eigentlich fast undenkbar.

Coxa vara-Stellung ist vielfach ein Endstadium der Osteochondritis deformans und häufig für die Abductionsbeschränkung verantwortlich zu machen. Der Abductionshemmung kann jedoch auch allein — und darauf möchten wir ausdrücklich hinweisen — der Kopfschwund und eine dadurch bedingte Verkürzung der Distanz: Trochanterpfanne und die Collumverdickung ursächlich zugrunde liegen.

Das Alter der Patienten.

Das Auftreten der deformierenden Osteochondritis fällt immer in einen zeitlich begrenzten Altersabschnitt. Das Alter der Patienten von Legg schwankt zwischen $2^1/_2$ und 12 Jahren, Perthes Kranke waren $5^1/_2$ bis 10 Jahre alt, diejenigen Calvés $3^1/_2$ bis 10 Jahre. Brandes verschiebt die Grenzen weiter nach oben zwischen das 4. und 13. Lebensjahr. Taylor und Frieder sahen das Leiden vom 4. bis sogar zum 16. Jahre in Erscheinung treten. Waldenström schrieb schon 1909: „Die Krankheit beginnt zwischen dem 5. und 9. Lebensjahr." Wo die Erkrankung erst nach dem 12. Lebensjahre die ersten Erscheinungen macht, scheint es sich meist um im Wachstum zurückgebliebene Individuen zu handeln. B. Roderick erwähnt einen an Osteochondritis erkrankten 13jährigen Jungen und er fügt bei, dieser sei „auffallend unterentwickelt" gewesen. Das von Hagenbuch beschriebene $12^1/_2$jährige Mädchen „war von jeher etwas schwächlich". Sonst aber wird wie auch in unseren beiden Fällen übereinstimmend bei den jüngern Kindern die sonstige, auffallende Gesundheit immer wieder besonders hervorgehoben.

Doppelseitiges Auftreten.

Doppelseitigkeit wird häufig gesehen. Ein Beispiel dafür liefert unsere zweite Beobachtung. Weitere finden sich in Literatur ohne Mühe (Roderick, Grob, Taylor, Legg, Eden, Fairbank u. a.). Calot sieht gerade in der Doppelseitigkeit, welche er in mehr als der Hälfte seiner Beobachtungen angetroffen hat, einen stichhaltigen Grund („Argument sans replique") für das Angeborensein der Affektion.

Häufigkeit und familiäres Auftreten.

Calvé erkannte unter 500 Coxitiden 10 mal eine Oesteochondritis. Schmid gibt für ihre Häufigkeit die Zahl von 2% aller Hüftaktionen an. Bedeutend seltener ist das Leiden nach einer Zusammenstellung

von Delitala, die 1500 orthopädische Hüftgelenksaffektionen umfaßt und nur 6mal das in Frage stehende Leiden vermerkt.

Über das familiäre Auftreten der Erkrankung sind von verschiedenen Seiten Erhebungen gemacht worden. In unsern beiden Fällen ergab die Anamnese in dieser Richtung nichts. Es liegen jedoch einige Angaben über familiäres Vorkommen vor, die freilich zu keinen weiteren Folgerungen berechtigen. Wagner und Eden beobachteten das Leiden bei Vater und Sohn, Calvé bei Bruder und Schwester. Perthes zählte unter seine Patienten 2 Brüder. Küttner konnte in 3 Generationen die Osteochondritis deformans nachweisen.

Diagnose und Differentialdiagnose.

Zur Diagnosenstellung reicht das klinische Bild nicht immer aus. Das Röntgenogramm muß, wie wir oben sahen, häufig zu Hilfe gezogen werden. Doch geht Mouchet zu weit mit seiner Behauptung: „La clinique est peu de chose, la radiographie est tout."

Am alltäglichsten ist die Verwechslung der Osteochondritis mit der Coxitis tuberculosa. In der Tat sind die Initialsymptome häufig von großer Gleichartigkeit. Hier wie dort zeigen sich Hinken und Schmerz nach längerem Gehen, um während der Ruhe wieder zu schwinden. Die Untersuchung stellt bei beiden Affektionen gestörte Abduction und Rotation fest, dagegen, und darauf weist Guye mit Nachdruck hin, ist die Flexion bei der Osteochondritis fast immer frei oder kaum beschränkt, während sie bei der tuberkulösen Coxitis etwa in demselben Maße behindert ist, wie die übrigen Bewegungen. Dies trifft gewiß für die größte Zahl der Kranken zu, doch sicher nicht für alle; bei Otto L. sahen wir die Flexion vorübergehend fast gänzlich aufgehoben. Menard spricht einem Frühsymptome der Coxitis tuberculosa, der zu allererst geschädigten Hyperextension, einen großen differentialdiagnostischen Wert zu, weil es sich nie bei beginnender Osteochondritis findet (Guye-Schmid). Die muskuläre Atrophie soll bei der tuberkulösen Erkrankung viel ausgesprochener sein und die ihr eigentümliche Hypotonie haben Calvé, Lamy und Guye-Schmid bei allen anderen Hüftleiden außer bei Osteochondritis deformans immer vermißt. B. Roderick, der die Hüftaffektionen in solche mit Schmerzen, Muskelsteifigkeit und Bewegungsbeschränkungen in allen Richtungen, und in andere, mit wenig oder ohne Schmerz und ohne Muskelrigidät und beschränkter Beweglichkeit in gewissen Richtungen, einteilt, zählt nur unsere Erkrankung der letzteren Gruppe zu.

Calvé sah den deformierenden Prozeß den arthritischen Erscheinungen immer deutlich vorausgehen. Abgesehen vom eigentlichen Herde fehlen Knochendystrophien. Der bei Tuberkulose verminderte Kalkgehalt ist hier normal oder sogar gesteigert, der Gelenkknorpel unversehrt, Abscesse und tiefe Infiltrate sind nie vorhanden, der Gelenkspalt unverschmälert oder verbreitert. Die Osteochondritis kann wie die tuberkulöse Coxitis mit subfebrilen Temperaturen verlaufen. Einen entscheidenden diagnostischen Wert darf die Pirquetsche oder Montouxsche Reaktion da beanspruchen, wo sie deutlich negativ ausfällt. Positiver Pirquet verträgt sich mit beiden Erkrankungen. Unter Berücksichtigung der durch die Immunitätslehre gegebenen Beschränkungen kann der negative Ausfall der Reaktion zur Differentialdiagnose insofern herangezogen werden, als er für die Osteochondritis deformans juvenilis und mit Sicherheit gegen die Coxitis tuberculosa spricht.

Viel mehr Schwierigkeiten bietet die diagnostische Abtrennung der Osteochondritis von der Coxa vara. Eine Reihe wichtiger, in die Augen springender Zeichen ist denn auch beiden Hüftleiden gemein: Trochanterhochstand, Verkürzung, Behinderung der Abduction, neben freier Flexion und das Trendelenburgsche Phänomen. Selbst einen hier und da festgestellten Muskelspasmus kann die Coxa vara contracta imitieren. Es ist schon erwähnt worden, daß das Endstadium der Osteochondritis in seinen Erscheinungen demjenigen der essentiellen Coxa vara oft gleichkommt. Aber der Vergleich gilt nur für Zustandsbilder der beiden Affektionen, der Verlauf unterscheidet sie. Levy hat die einheitliche Auffassung von Coxa vara und der Osteochondritis juvenilis vertreten. „Bei der Coxa vara gehen die Veränderungen schaftwärts, bei der Kopfdeformierung proximal von der Epiphysenlinie vor sich." Levy schlägt darum die Bezeichnung Coxa vara capitalis vor. Tavernier stellt die Coxa vara der Adoleszenz neben die kindliche Osteochondritis. Die „Erweichung" (ramollisement) der Epiphyse soll beim Adoleszenten eine Einbiegung des Collums zur Folge haben, weil der Kopf schon fertig gebildet sei, während beim Kinde der empfindlichere Epiphysenkern mehr betroffen werde. Diese beiden Forscher versuchen Osteochondritis und Coxa vara auf den Boden einer gemeinsamen Ätiologie zu vereinigen. Mouchet und Wagner halten dagegen die Coxa vara nur für ein Spätsymptom der Osteochondritis. Dazu äußerte sich Perthes am chirurgischen Kongreß in Berlin 1913 folgendermaßen: „Möglicherweise spielen ähnliche Knochendestruktionen im oberen Femurende, wie man sie bei der Osteo-

chondritis deformans findet, auch bei der Entstehung der Epiphyseolysis capitis der essentiellen Coxa vara eine Rolle." Perthes möchte trotzdem nicht mit Levy seine Krankheit als bloße Abart der Coxa vara auffassen. Es kann wohl auch bei der essentiellen Coxa vara zu Kopfatrophie kommen, als Folge der falschen Halsstellung oder der Lösung der Epiphyse, oder durch das Abrutschen der Kopfepiphyse bedingt. Diese Kopfdeformierung ist sodann sekundär, ganz im Gegensatz zu ihrem primären Inerscheinungtreten bei der Osteochondritis, wo erst sekundär sich eine symptomatische Coxa vara ausbilden kann. In abgelaufenen Fällen muß sich dennoch mitunter der Versuch einer Differentialdiagnose erfolglos erweisen. Zu Beginn und im Verlauf der Erkrankung wird jedoch das Röntgenbild eindeutige Auskunft zu geben imstande sein.

Neben Coxitis tuberculosa und Coxa vara kommt die Arthritis deformans in differentialdiagnostische Erwägung. Nach der Meinung von Fromme gehören Osteochondritis juvenilis und Arthritis deformans zusammen und die Symptome sind nur deswegen nicht die gleichen, weil die nämliche Störung einmal den wachsenden und einmal den erwachsenen Gelenkteil betrifft. Perthes anerkennt eine echte Arthritis deformans des jugendlichen Alters, welche sich nur in unwesentlichen Punkten von der Arthritis deformans senilis unterscheidet. Doch möchte er ihre strenge Abtrennung von der von uns ins Auge gefaßten Krankheit durchgeführt wissen, da im Gegensatz zur Arthritis deformans die Osteochondritis auf einem pathologischen Prozeß im Innern des Femurkopfes beruht. Calvé hat die gleiche Forderung schon früher aufgestellt, hierin folgten ihm später Brandes und Levy. Brandes fragt sich neuerdings, ob neben dem scharf umrissenen Symptomenkomplex der juvenilen Osteochondritis überhaupt noch eine echte Arthritis deformans juvenilis besteht.

Das veröffentlichte Material über Arthritis deformans juvenilis ist nicht einheitlich. Gewisse Analogien zwischen dieser Erkrankung und unserem Leiden lassen sich leicht erkennen, andererseits aber auch wieder ein ganz gegensätzliches Verhalten. Kegel- und Walzenformbildungen des Kopfes sind beiden Krankheitsbildern gemeinsame Züge; man hat weiter die durch die überquellende Kopfkappe gebildeten Randwulstbildungen mit den bei Arthritis deformans sich findenden Osteophyten wenigstens wörtlich identifiziert. Schon Legg klagt über die Verwirrung, welche dadurch geschaffen wird, daß in der Literatur die Bezeichnung „Randwülste" bald in diesem, bald in jenem Sinne gebraucht werde. Die Frage wird noch weiter

kompliziert durch die schon besprochene Möglichkeit des späteren Überganges der Osteochondritis in eine Arthritis in gewöhnlichem Sinne. Perthes und mit ihm Calvé, Frangenheim, Legg u. a. haben, wie oben schon besprochen, nachdrücklich die Unversehrtheit des Knorpelüberzuges hervorgehoben und als das hervorragendste, klinisch feststellbare Charakteristicum unserer Krankheit bezeichnet. Andere Kenner der Osteochondritis wie Amstad und Fuend, haben dagegen den Knorpel häufig usuriert gefunden und selbst Schliff-Furchen feststellen wollen, und zwar rein klinisch. Den anatomischen Beweis sind sie uns jedoch noch schuldig geblieben. Wir wagen darum diesen letzteren Beobachtungen etwas kritisch gegenüber zu treten, besonders auch in Anbetracht der erdrückenden Fülle der Mitteilungen, welche als besonders typisch die Intaktheit des Überzuges darstellen. Ein jedenfalls auch für unsere beiden Fälle zutreffender Befund.

Axhausen sah ebenso wie Schwartz Arthritis deformans schon im Kindesalter auf Osteochondritis folgen. Schwartz nennt überhaupt die Perthessche Krankheit Arthritis deformans infantilis, weil er diese Arthritis nicht ganz mit der gewöhnlichen Arthritis deformans juvenilis in Übereinstimmung bringen konnte, andererseits sie aber doch mit ihr in so enge Beziehung setzen möchte, daß sie nur eine durch die Eigenart des kindlichen Hüftgelenkes bedingte Abart derselben wäre. Ob es sich bei den gelegentlich beschriebenen Fällen mit stark juvenil-arthritischem Einschlag wirklich um von vornherein abweichende handelt, oder um solche, wo sich sehr früh eine sekundäre Arthritis auf die ursprüngliche typische Gelenkdeformierung aufpfropft, das können wir nicht entscheiden. Da zu alledem noch, sowohl für die Osteochondritis als auch für die Arthritis deformans juvenilis, von sehr vielen Ärzten eine traumatische Ätiologie behauptet wird, so läßt uns in unklaren Fällen auch die Anamnese für die Differentialdiagnose im Stiche.

Mit Calvé, Perthes, Brandes, Guye-Schmid u. a. halten wir trotz der besprochenen Schwierigkeiten für die große Mehrzahl der Osteochontritiden die Abgrenzung von der juvenilen Arthritis deformans für wohl möglich. Das Fehlen einer geradezu pathologischen Krepitation, ein Zeichen vollkommener Intaktheit des Knorpelbelags, die durch das Röntgenbild im Innern des Femurkopfes nachweisbaren pathologischen Prozesse, die Ausheilung mit freier Beweglichkeit, die zeitliche Begrenzung des Krankheitsverlaufes sind alles, entweder einzeln oder in ihrer Verbindung, eigenartige Äußerungen der Osteochondritis juvenilis.

Calot behauptet wie erwähnt in einer neuesten Arbeit die Identität der kongenitalen Subluxation mit der Osteochondritis, die dann ein längst bekanntes Krankheitsbild darstellen würde. Von deutschen und englisch-amerikanischen Publikationen ist uns keine zu Gesicht gekommen, welche die kongenitale Luxation in Beziehung zu unserer Affektion zu setzen versucht. Perthes vergleicht den Gang einiger seiner Patienten mit demjenigen bei kongenitaler Hüftluxation. Auch in unserem Falle, Elsa Sch., legte die starke Lordose und der wiegende Gang zuerst diese angeborene Störung nahe. Schließlich beobachtet man ja auch bei beiden Anomalien Trochanterhochstand und ein positives Trendelenburgsches Zeichen. Das äußere Bild zeigt also gewisse Ähnlichkeiten, die bei Gelegenheit Anlaß zu differential-diagnostischen Betrachtungen geben könnten. Wir halten es deshalb nicht für überflüssig, auf die sehr interessanten Darlegungen Calots, denen ein Material von 150 Fällen zugrunde gelegt wurde, etwas näher einzugehen. Um jeder irrtümlichen Vorstellung von vornherein zu begegnen, heben wir ausdrücklich hervor, daß Calot nicht die gewöhnliche angeborene Luxation in Vergleich zieht. Es handelt sich hier um Übergangsfälle („cas intermédiaires ou de transition") zwischen der normalen Hüfte und der luxierten; um eine „hanche mal ajustée" wie sich Calot mit den Worten Brocas ausdrückt. Diese „sehr kleine Mißbildung" besteht darin, daß sich die beiden Gelenkflächen unvollkommen entsprechen, ohne daß der Kopf die Pfanne verlassen hätte, welche er nur mit einem Teil seiner Masse überragt. In zwei von Lannelonque vorgenommenen Autopsien soll der Kopf nur noch mit einem Drittel resp. einem Fünftel seiner Oberfläche der Pfanne angehört haben. Meist verschiebe sich der Kopf in solchen Fällen nach vorne von der Gelenkpfanne. Nun lehre aber die allgemeine Beobachtung der Luxationen und Subluxationen der Hüfte, daß gerade diese Formen der vorderen Luxation mit Adductorencontractur und mehr oder weniger lebhaften Schmerzen einhergehen, daß das Röntgenbild besonders in diesen Fällen eine fladen- oder pilzartige Abplattung der Epiphyse aufweise. Wenn sich diese Anomalie nicht schon bei den ersten Gehversuchen zeige, sei die Erklärung dafür in der Kompensation durch eine gute Muskulatur zu suchen. Calot führt noch weitere mit der Osteochondritis übereinstimmende Symptome an und begegnet mit Geschick vielen Einwänden, die sich seiner Meinung in den Weg stellen könnten. Von Wichtigkeit scheint uns die Kenntnis der Symptomatologie der erwähnten angeborenen Subluxationen, zu welcher Gruppe auch die bei Guye-Schmid aufgeführten „luxations suscotyloidiennes

appuyées von Nové-Josserand gehören, deswegen, weil sie unter Umständen geeignet sind, der Differentialdiagnose große Schwierigkeiten zu bereiten." Dagegen ist die gewöhnliche kongenitale Hüftluxation immer leicht, wenn nicht in jedem Falle rein klinisch, so doch röntgenologisch zu erkennen. Die Röntgenplatte deckt den Zusammenhang von Trochanterhochstand und Verkürzung mit dem nach oben luxierten Kopf oder mit dem verkleinerten Schenkelhals — Schaftwinkel — auf.

Infektiöse Ätiologie.

Die Ätiologie ist noch eine sehr umstrittene. Ursprünglich hat H. Waldenström die Osteochondritis als eine besondere milde verlaufende Form der Tuberkulose angesprochen, weil zufällig seine Patienten alle eine positive Pirquetsche Reaktion aufwiesen. Es zeigte sich aber bald, daß er sich damit getäuscht hatte. Calvé unterzog 5 seiner Patienten der Mantouxschen Probe und er hat in 3 Fällen ein positives Resultat erhalten. Jedesmal wenn später diese Reaktion Nachprüfungen erfuhr, war das Ergebnis so wie man es bei Nichterkrankten der gleichen Altersstufe erwarten konnte. Obschon über die Ätiologie noch die widersprechendsten Anschauungen herrschen, hat die Tuberkulose seit Waldenströms erster Publikation keinen Vertreter mehr gefunden. Eine andere chronische Infektionskrankheit, die hereditäre Syphilis, die nach dem Charakter des Leidens auch ursächlich in Betracht gekommen wäre, konnte bald ausgeschlossen werden. Immer fehlen irgendwelche Zeichen der kongenitalen Lues. Trotz der stets negativen Wassermannschen Reaktion hält Roberts (zit. nach B. Roderick) die Osteochondritis deformans juvenilis für den Ausdruck einer angeborenen Syphilis. Dies mit der Begründung, daß häufig Individuen, welche an syphilitischen Knochenerkrankungen leiden und deren Familiengeschichte bestimmt Lues aufweist, einen positiven Wassermann vermissen lassen.

Überhaupt hat der Glaube an eine infektiöse Ätiologie immer überzeugte Anhänger gefunden. Wir haben schon von einigen Fällen Calvés gehört, die mit ihrem brüsken Beginn, ihrem stark schmerzhaften Verlauf mit Fieber, eine Ausnahme von der allgemeinen Regel bilden. Diese Angaben sind nicht vereinzelt geblieben. Hagenbuch teilt einen Fall von juveniler Osteochondritis eines 12jährigen Mädchens mit, das erst über schmerzloses Hinken beim raschen Gehen klagte, später stellten sich Schmerzen im Knie und Oberschenkel ein, Druckempfindlichkeit bei direktem Druck auf den

Femurhals und Achsendruckschmerz. Nach 9wöchiger Extensionsbehandlung wird das Kind mit vollkommen freibeweglicher Hüfte entlassen. Pirquet war negativ. Nach Verlauf eines Jahres kommt das Mädchen wieder zum Arzte, mit genau denselben Beschwerden im andern Beine, mit einem ähnlichen Röntgenbefund wie im Jahre zuvor. Dazu bestand aber Fieber axilär 38°, später noch erhöhte Rectaltemperatur bei normaler Achseltemperatur. Nach 2 Wochen fieberfrei. Ausgang in Ankylose. Perthes führt die Osteochondritis eines 8jährigen Knaben als Nachkrankheit einer überstandenen milden Infektion an. Das Röntgenbild war anfangs normal, später zeigte sich die charakteristische Destruktion. Fieber war vorhanden; Mantoux negativ. Perthes fügt dann noch bei: „Dieser Fall von infektiöser Entstehung einer Osteochondritis bildet ein Gegenstück zu meiner bisher isoliert dastehenden Beobachtung III vom Jahre 1910 und stimmt zu dem von Rost und von Baisch sowie die früher für die Arthritis deformans juvenilis von Borchard ausgesprochenen Vermutungen." Borchard schreibt lange bevor das Krankheitsbild der Osteochondritis juvenilis bekannt ist, daß es neben den schwersten Formen septischer Coxiditen ganz leichte Fälle von infektiöser Osteomyelitis des Hüftgelenkes gibt, die oft in Ankylosenbildung ausgehen.

Wir dürfen uns die Rolle der Infektion, nach der Anschauung vieler neuerer Autoren speziell Axhausens so denken, daß die, durch die Bakterien in den Blutgefäßen des Femurkopfes verursachte, Embolie eine Ernährungsstörung bewirkt. Eine ganz leichte, eben beginnende Osteomyelitis würde sich in mikroskopischen Grenzen halten und weiter keine manifesten Erscheinungen machen. Vielfach würde man überhaupt keine Entzündung finden, da die Bakterien einfach rein mechanisch als Emboli den Blutweg verlegen, ohne eine Infektion zu setzen. Wo dagegen die Anschwemmung der Mikroorganismen zu einer heftigeren Entzündung führt, da käme es zu Absceßbildung mit evtl. Durchbruch in das Gelenk und Ankylose, kurz zu einer gewöhnlichen Osteomyelitis, die nichts zu tun hat mit Osteochondritis. Eine vorzügliche Illustration für eine solche Entstehungsweise liefert die oben erwähnte Beobachtung von Hagenbuch. Die embolisch-mykotische Ätiologie gibt uns eine Erklärung für die hier und da gemessenen subfebrilen Temperaturen. Die leichte Temperatursteigerung wäre dann einer sehr milden Entzündung zuzuschreiben, welche gegenüber der embolischen Verstopfung der Blutkanäle ganz an Bedeutung zurücktreten würde. Zur Auffindung versteckter osteomyelitischer Herde empfiehlt Rost eine Anti-

staphylolysinreaktion (Dtsch. Zeitschr. f. Chir. Bd. 75). Diese fiel in einem Falle von juveniler Osteochondritis positiv aus. Die Wiederholung dieses Versuches besonders im Anfangsstadium der Erkrankung ist vielleicht für die ätiologische Aufklärung nicht wertlos.

Bei unsern beiden Patienten wurden beinahe während der ganzen Beobachtungszeit subfebrile Temperaturen gemessen. Eine anderweitige Erkrankung bestand daneben nicht, die Kinder waren im übrigen bei bestem Wohlbefinden. Im Falle Otto L. war anamnestisch ein Trauma bekannt, das nach Legg genügt zur Auslösung osteochondritischer Veränderungen; doch ließ sich gerade hier der subfebrile Charakter der Temperaturkurve über Monate hin verfolgen, was durchaus für einen infektiösen Prozeß spricht. Bei dem Kinde Elsa Sch. waren die Erscheinungen einer „harmlosen Erkältung" den osteochondritischen Beschwerden vorausgegangen, bei dem Mangel jeden sonstigen ätiologischen Momentes sind wir auch hier geneigt, eine leichte Infektion, wie Wieland meint, rheumatisch infektiöser Natur, verantwortlich zu machen, wofür auch das doppelseitige Auftreten des Leidens in unserem Falle sprechen würde. Denn dieses ist scheinbar ein Gegengrund für die Annahme einer rein embolisch-mykotischen Krankheitsursache. Axhausen weist freilich auf die nicht seltene Doppelseitigkeit der tuberkulösen Coxitis und Gonitis als Analoga hin.

Mit der infektiösen Theorie lassen sich weniger gut die vereinzelt beschriebenen Acetabulumveränderungen verstehen, wenn man nicht, wie wir es zu tun geneigt sind, diese als die Folgen der gestörten statischen Bedingungen ansieht. Axhausen meint auch, daß der mykotisch-embolische Entstehungsmodus nur für eine Gruppe von Osteochondritisfällen zutreffe. Perthes hat für seine 1910 ausgesprochene Vermutung, daß es sich um die Spätfolgen einer milde verlaufenen Osteomyelitis in frühester Kindheit handeln könnte „kein weiteres Material gefunden". Gauvain glaubt die Invasion eher durch Protozoen als durch Bakterien verursacht. Mit dieser, nicht sehr wahrscheinlichen und nicht weiter begründeten Meinung steht der Autor allein da.

Sehr spärlich sind Daten über der Osteochondritis vorausgegangene Infektionskrankheiten. Guye und Schmid fanden in der Anamnese ihrer Patienten Masern, Keuchhusten und in einem Falle Angina, gefolgt von einem „Ausschlag", 4 Wochen bevor sich das Hinken zeigte. Riedel sah in einem Falle Vorausgehen von Gelenkrheumatismus evtl. Scharlach 6 Wochen bevor sich die ersten Symptome ein-

stellten. Unsere beiden Fälle bieten für ein vorausgehendes infektiöses Moment keine deutliche Unterlage.

Traumatische Ätiologie.

Am zahlreichsten sind wohl die anamnestischen Erhebungen, welche ein Trauma für das Leiden verantwortlich machen. Leggs statistisches Material setzt sich aus 21 rein traumatischen Fällen (19 ♂, 2 ♀), aus 17 Fällen mit operativem Trauma (Reposition einer kongenitalen Hüftluxation (16 ♀, 1 ♂) und 18 negativen Fällen zusammen. Perthes will die Möglichkeit einer traumatischen Entstehungsweise nicht ganz von der Hand weisen. Calvé stellt neuerdings die Ätiologie zur Diskussion (XXX. Congrès français de chirurgie, Presse médicale 15. Oktober 1921). Auch Brandes wagt es nicht, über die Krankheitsursache Bestimmtes auszusagen. Wideroë faßt die Krankheit als traumatisch bedingt auf. Die gemeinsame Ursache für Knochenschwund und Nekrose sieht er in einer traumatischen Verschiebung der Epiphysenlinie mit nachfolgenden Ernährungsstörungen. „Ein traumatischer Insult ruft im ersten Dezenium eine Calvé-Perthessche Krankheit hervor. Etwa 10 Jahre später entsteht die Epiphysenlösung, nach Verknöcherung der Epiphyse die typische Fraktur." Man brauche nicht zu erwarten, daß im Röntgenbilde eine epiphysäre Verschiebung im Schenkelhalse als Fraktur hervortrete, da Kappis bei Osteochondritis dissecans subchondrale Brüche gefunden hat, die röntgenologisch nicht nachzuweisen waren. Die traumatische Ätiologie findet eine gute Stütze in dem öftern Auftreten der Krankheit nach Reposition einer angeborenen Luxation. Legg hat ja eine eigene Gruppe von solchen Fällen zusammengestellt und seine Erfahrungen sind in dieser Hinsicht vielfach bestätigt worden. Dagegen sah man wiederum wie oben angeführt, die Osteochondritis bei reponierter Luxation auf der gesunden Seite sich ausbilden. Ein von Brandes mitgeteilter Fall dieser Art wird von Perthes gegen die traumatische Ätiologie ins Feld geführt. B. Roderick fand in der Anamnese eines großen Prozentsatzes seiner Patienten die Geschichte eines Traumas, welches den ersten Zeichen der Krankheit 4—6 Monate vorausging. Zugunsten der traumatischen Ätiologie deutet Legg die Verteilung seiner 21 hierher gehörenden Beobachtungen auf 19 Knaben und 2 Mädchen. Knaben seien infolge ihrer weniger ruhigen Lebensart viel häufiger Traumen ausgesetzt als Mädchen. Roderick beobachtete Osteochondritis 4mal häufiger bei Knaben als bei Mädchen und erklärt diesen Umstand in der gleichen Weise wie Legg. Die Affektion sei deswegen immer nur an der Epi-

physe des Femurkopfes gesehen worden, weil dieser Teil am meisten einer Gewalteinwirkung ausgesetzt ist. Roderick meint eine Theorie der infektiösen Entstehung könne das Vorkommen der Leggschen Krankheit an der Hüfte allein nicht erklären. Dagegen gilt ihm das Trauma als ein bestimmter ursächlicher Faktor.

Rachitische Ätiologie.

Calvé sah ohne Ausnahme bei allen seinen 10 ersten Patienten sichere Zeichen der Rachitis und er setzte daraufhin seine Erkrankung mit dieser Störung in ätiologische Verbindung und noch später (Chirurgenkongreß 1921) hält er das Leiden für ein auf dem Boden der Rachitis erworbenes. Calvé hat aber nie die Osteochondritis einfach mit der Rachitis des oberen Femurendes indentifiziert. Dieser Irrtum findet sich verbreitet in der Literatur. Schon in seiner ersten Publikation hebt er den Unterschied hervor, welche zwischen der typischen rachitischen Erkrankung mit der nachfolgenden reinen Coxa vara ohne Kopfdeformierung und seiner neuen Krankheit besteht. Damals schon erkannte Calvé, daß bei der Osteochondritis die Epiphysenkopfveränderung der Coxa vara-Stellung vorausgeht. Es liege eine anormale und verzögerte Knochenbildung vor, welche zur Rachitis zu gehören „scheine" (ce qui paraît-être du ressort du rachitisme). Er hält „bis auf weiteres diese Lösung für die plausibelste". Ebenso rechnet Schultheß nur mangels einer besseren Erklärung die Osteochondritis einstweilen zur Rachitis, wenn er schreibt: „Der Prozeß (der Wachstumsstörung) ist ohne Zweifel epiphysär, und wenn wir ihn in irgendeine allgemeine Krankheit einreihen müßten, so wäre das die Rachitis." In einer der neuesten Arbeiten über unseren Gegenstand verwirft Fromme den Gedanken an eine einheitliche Ätiologie, doch sieht er in der Rachitis und Spätrachitis die notwendige Vorbedingung, damit ein leichtes Trauma genügt, um die Krankheit auszulösen. Nach Schmorl bleiben nur wenige Kinder in den ersten Jahren rachitisfrei und die Untersuchungen des gleichen Forschers beweisen die Häufigkeit der Spätrachitis oft ohne klinische Zeichen (Fromme).

Weitere ätiologische Momente, aber von untergeordneter Bedeutung, sind nach Fromme Störungen der Zirkulation und Entzündungen. Amstad bezeichnet seine „Juvenile Kopfatrophie" als das Resultat der sich an ein Trauma oder an eine bakterielle Entzündung anschließenden Ernährungsstörung. Unseres Erachtens ist die Ätiologie nicht einheitlich, aber Zirkulations- und Ernährungsstörungen bilden überall den Boden, auf dem sich der pathologische

Prozeß entwickelt, anscheinend mit und ohne Rachitis. Bei unsern beiden Fällen fehlt jeder Anhaltspunkt für Vorausgehen oder Bestehen einer Rachitis.

Der Vollständigkeit halber erwähnen wir auch noch die Auffassung Drehmanns und des Amerikaners Delitala. Drehmann erblickt in der juvenilen Osteochondritis eine bloße Belastungsdeformität, worauf Looser, der ausgezeichnete Rachitiskenner die treffende Antwort gibt: „Viele glauben heute noch, daß eine starke, physiologische Belastung des Skelettsystems im jugendlichen Alter imstande ist, die Belastungsdeformitäten zu erzeugen. Hoessly hat nun kürzlich gezeigt, daß bei knochengesunden Individuen, die infolge von Verlust, Lähmung oder sonstiger Gebrauchsunfähigkeit eines Beines das andere abnorm belasten, das abnorm belastete Bein meistens gar keine Deformitäten zeigt und daß dort, wo Deformitäten auftreten, diese ganz andere sind als die sog. Belastungsdeformitäten." Die Belastungsdeformitäten sind immer Folgen von Spätrachitis, d. h. eines nachgiebigen Skelettes.

Delitala erkennt in einem „kongenitalen Defekt" (?) die zugrunde liegende Ursache. Ely sieht in der Osteochondritis einen „Entwicklungsfehler" (error in development).

Pathologische Anatomie.

Im Jahre 1912 hat Perthes in einem damals noch unklaren Falle von Osteochondritis deformans eine partielle Resektion des Hüftkopfes vorgenommen und das dabei gewonnene Material einer genauen Untersuchung unterzogen. Soweit wir die Literatur übersehen, ist dies bis dahin die einzige mikroskopische Untersuchung der an Osteochondritis erkrankten Hüfte geblieben. Es handelte sich um einen 7jährigen Knaben, dessen Anamnese wir heute als typisch für unser Leiden bezeichnen würden. Das Gelenk wurde mit der Absicht eröffnet, im Falle daß Tuberkulose vorlag, den Herd zu entfernen, sonst aber jedenfalls die bestehende Abduktionshemmung zu beseitigen. Wir geben hier den Operationsbericht wörtlich wieder:

„Operation 10. VII. 1912. Langenbeckscher Resektionsschnitt. Das Gelenk enthält eine Menge seröser Flüssigkeit. Die Synovialis, von der ein kleines Stück zur mikroskopischen Untersuchung excidiert wird, zeigt sich völlig unverändert. Der Knorpelüberzug des in weiter Ausdehnung freiliegenden Schenkelkopfes ist vollkommen glatt und von normaler Farbe, dagegen zeigt sich eine auffallende Deformierung der Oberfläche des Kopfes; dieser hat seine Rundung vollkommen verloren, er scheint von oben platt gedrückt und in der Mitte flach

eingedellt. Die Kopfepiphyse springt gegenüber dem sehr kurzen Schenkelhalse mit einem breiten Wulste vor. Der Oberschenkelkopf fühlt sich überall auch im Bereiche der Eindellung in der Mitte knochenhart an. Aus dem am Rande des Femurkopfes vorspringenden Wulste wird ein keilförmiges Stück so ausgemeißelt, daß die Schneide des Keiles nach dem Zentrum des Kopfes zu liegen kommt, die Basis des Keiles den größten Teil des Wulstes umfaßt. Bei der Untersuchung des excidierten Stückes zeigt der Gelenkknorpel die durchwegs ganz gleichmäßige Dicke von 3—4 mm. In dem darunter liegenden Knochen fallen zahlreiche Knorpelinseln auf, mit unregelmäßiger zackiger Begrenzung. Die größte dieser Knorpelinseln liegt dicht unter dem Gelenkknorpel und ist mit diesem durch einen dünnen Stiel verbunden. Die Knochensubstanz neben den Knorpelinseln zeigt dieselbe harte Konsistenz wie gesundes Knochengewebe. Mikroskopisch zeigt der Gelenkknorpel das Bild des hyalinen Knorpels mit überall guter Kernfärbung. Von dem Gelenkknorpel geht eine Verbindungsbrücke zu der größten Knorpelinsel in der Tiefe. Hier weist der Knorpel etwas faserige Struktur auf, des weiteren finden sich noch eine Anzahl isolierter Knorpelinseln. In den Zwischenräumen zwischen den Knorpelinseln finden sich normale Knochenbälkchen und von diesen eingeschlossen auffallend weite, mit Fettmark ausgefüllte Markräume. Zeichen entzündlicher Infiltration finden sich nicht. Heilung per primam 4 Wochen Gipsverband. Nachbehandlung mit Massage und Gymnastik."

Frangenheim führte im Jahre 1909 in einem erst viel später als solchen erkannten Fall von Osteochondritis eine Resektion aus. Die makroskopische Prüfung zeigte den Knorpelüberzug des Kopfes und der Pfanne erhalten; die Knorpelfuge der Epiphyse war in ihrem Verlaufe mehrfach unterbrochen, diejenige des Trochanter major unversehrt. Am meisten in die Augen fallend war der subchrondale Knochenschwund.

Wideroë interpretiert die röntgenologisch im Kopf wahrnehmbaren Veränderungen als nekrotischen Knochen, weil dieser, wie durch Operationen vielfach bestätigt werde, genau dasselbe Röntgenbild liefert. Echte Nekrosen oder Knorpelinseln bei 6 operativ angegangenen Fällen von Osteochondritis deformans juvenilis konstatierte kürzlich Riedel. Nach Pommer liegt dem in Frage stehenden Leiden der jugendlichen Hüfte der gleiche Prozeß zugrunde wie dem Malum coxae senile (Arthritis deformans senilis). Es käme dabei zur Vaskularisation des Gelenkknorpels mit nachfolgender Knochenbildung, indem Mark- und Gefäßräume bis an die Grenze der Ver-

kalkungsregion des Knorpels und bis in dessen kalklose Teile hinein vordringen. Dabei wären Auffaserung und Zerklüftung des Gelenkknorpels an jenen Stellen die typischen Befunde der beginnenden Erkrankung. Ähnliche, subchrondale Herde wie sie Perthes beschrieben hat, finden sich nach Ziegler (zit. Perthes), doch nicht regelmäßig, bei Arthritis deformans im höheren Alter; jedoch fehlen dann nie Veränderungen des Gelenkknorpels. Wir haben den von Pommer u. a. erhobenen pathologisch-anatomischen Befund bei Arthritis deformans hier wiedergegeben, weil selbst noch neuerdings, allerdings sehr vereinzelte, Stimmen sich für die Übereinstimmung der Osteochondritis mit der deformierenden Arthritis einsetzen.

Da die Osteochondritis deformans den Pathologen so gut wie nie zu Gesichte kommt, hat man indirekt Einsicht in das pathologische Geschehen zu erhalten versucht und an andern Knochenteilen nach ähnlichen vielleicht dort häufigeren, oder der Beobachtung leichter zugänglichen pathologischen Prozessen geforscht. Fromme und Axhausen sehen einen der Osteochondritis analogen Prozeß in der nicht traumatischen Osteochondritis dissecans des Kniegelenkes, die ebenfalls mitunter doppelseitig auftritt. Die davon Befallenen stehen meist im jugendlichen Alter. Axhausen rechnet in seiner Publikation: „Über Vorkommen und Bedeutung epiphysärer Ernährungsunterbrechungen beim Menschen" auch die Köhlersche Krankheit des zweiten Metatarsophalangealgelenkes hierher, weil deren Röntgenbild demjenigen bei Osteochondritis deformans gleicht. Auch soll ihr der gleiche pathologische Prozeß zugrunde liegen, wie den Fällen unserer Krankheit mit embolisch-infektiöser Ätiologie. Iselin (Amstad) sah den genau gleichen pathologischen Vorgang wie bei der juvenilen Kopfatrophie als Folge einer Ernährungsstörung bei der von ihm beobachteten Atrophie eines Humerus-condylus.

Die Veränderung des Gelenkkopfes, sein Zerfall in Segmente, ist mit dem Blutgefäßverlauf in direkte Beziehung gesetzt worden. Die Kenntnis der Blutversorgung des oberen Femurendes ist zudem für das Verständnis und die Auffassung des pathologischen Vorganges unerläßlich. Wir fügen aus diesem Grunde eine Beschreibung der Gefäßversorgung des obern Femurendes bei. Schon Lexer hat 1903 in seiner Arbeit über „Die Entstehung entzündlicher Knochenherde und ihre Beziehung zu den Arterienverzweigungen des Knochens" die Frage der Blutgefäßverteilung in den verschiedenen Gelenkteilen studiert. Etwas später hat Waldenström diesem Gegenstand seine Aufmerksamkeit gewidmet und mit Hilfe von Terpentin- und

Quecksilberinjektionen in die Gefäße deren Verlauf und Verteilung erforscht. Lexer nahm seine Untersuchungen am kindlichen Knochen vor, was uns der besondern Erwähnung wert erscheint. Wir fügen die Abbildungen der Gefäßversorgung des oberen Femurendes, wie sie von Lexer und Waldenström gefunden wurde, unserer Arbeit bei (Fig. 9 u. 10). Waldenströms Skizze liegt ein Radiogramm zugrunde. Sie zeigt uns den Eintritt eines Gefäßes oberhalb des Trochanter major für die obere Collumhälfte, mit einem Ast für die Epiphyse. Auf der Unterseite sehen wir je ein besonderes Gefäß zu Collum und Epiphyse verlaufen. Durch das Ligamentum teres zieht ein sehr schmales und sich kaum verzweigendes Gefäßchen zum Gelenkkopf. Die von der Diaphyse aufsteigenden Blutgefäße dringen so in die Epiphyse ein, daß sie die Epiphysenlinie kelchartig umgeben. Einige Gefäße sollen letztere durchziehen. Nach Legg folgt aus der Anordnung der epiphysären Blutgefäße, welche Endarterien sind, daß ein Trauma, welches zu einer wirklichen oder drohenden („actual or approximate") epiphysären Dislokation führt, große Zirkulationsstörungen schaffen muß und hier an dem Orte des Knochenwachstums eine Regeneration der capillären und noch etwas größeren Gefäße nötig macht, die auf das lokale Wachstum und den Kalkstoffwechsel von großem Einfluß ist und den Zerfall des Kopfes in Segmente erklärt.

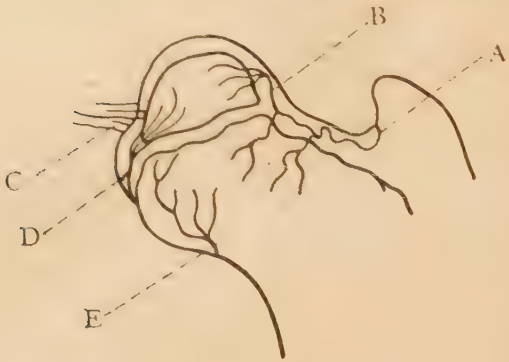

Fig. 9.

Fig. 10.

Pathogenese.

Calvé bezeichnet bekanntlich die Osteochondritis deformans juvenilis als eine anormale und verzögerte Knochenbildung auf rachitischer Basis. Perthes schreibt seine Krankheit einer Knorpelneubildung im schon verknöcherten Gelenkkopfe zu, fügt aber bei: „Es ist denkbar, daß sie auf eine primär unvollständige Ossification des Knorpels, aus welchem sich die Kopfkappe gebildet hat, zurückzuführen ist." Fromme hält in seinem Bestreben, die Osteochondritis den spätrachitischen Erscheinungen einzureihen, die von Perthes aufgefundenen Knorpelinseln nicht für durch Neubildung entstanden. Vielmehr sollen diese aus der Wachstumszone des Gelenkknorpels, mit der sie auch durch schmale Brücken verbunden sind, versprengt sein. Der Gelenkknorpel baut sich wie der Intermediärknorpel aus 3 Schichten auf: dem ruhenden Knorpel, Säulenknorpel und der Verkalkungszone. Ebenso wie jener zeigt auch dieser bei Rachitis oder Spätrachitis eine Verbreiterung und Erweichung des neugebildeten Knorpels. Dann soll schon ein leichtes Trauma genügen, den Gelenkknorpel in die unterliegende weiche Schicht einzudrücken, „wodurch Veränderungen entstehen, wie sie von Perthes zuerst bei der Osteochondritis deformans juvenilis beschrieben worden sind". Legg stellte schon 1909 seine noch heute gültige Theorie zur Erklärung der, seiner Meinung nach, auf Zirkulationsstörungen zurückzuführenden Gestaltsänderung von Caput und Collum auf: Wird die Blutversorgung zwischen Epiphyse und Schenkelhals geschädigt, dann ist die unmittelbare Folge eine Atrophie des Kopfes wegen verminderter Blutzufuhr und eine Hypertrophie des Collum. Die Volumzunahme des Halses soll die Wirkung nicht nur der evtl. temporären, traumatischen Kongestion sein, sondern vor allem der verhältnismäßig verstärkten Blutzufuhr zu den benachbarten diaphysären Blutgefäßen, da wo die Verlegung der epiphysären Abflüsse erfolgte. Dazu gesellen sich Einflüsse des Wachstums und der Belastung. Widerœ, der zur Ernährungsstörung führende epiphysäre Verschiebungen verantwortlich macht, meint, daß dabei im Halse, wo die Gefäße am zahlreichsten sind, Resorptionsvorgänge zur Entwicklung kommen, während der viel schlechter ernährte Kopf vorerst eine Nekrose aufweist, später erfolgt mit der verbesserten Zirkulation auch hier eine sekundäre Resorption, die sich in der Abflachung des Kopfes und der Verschmälerung des Epiphysenkerns äußert. Roderick, nachdem er die Frage aufgeworfen, welcher von den drei pathologischen Prozessen: Neues Wachstum, Degeneration oder

Entzündung, für die Osteochondritis am ehesten in Betracht falle, entscheidet sich für Degeneration im Gefolge von Zirkulationsstörungen. Lenormant vertritt eine ganz eigene und sonst von niemandem geteilte Auffassung. Es handelt sich nach diesem Autor um einen Entwicklungsfehler, ähnlich wie bei der multiplen Exostosis, ein „ebenfalls" familiäres Leiden und dessen anatomisches Substrat eine Verlagerung des Knorpels der Epiphysenlinie wäre.

Behandlung.

Wir wissen, daß der Heilungsvorgang ungeachtet jeder Therapie einen beinahe gesetzmäßigen Verlauf nimmt. Calvé hat infolgedessen auf alle Apparate verzichtet und den Patienten von Anfang an den freien Gebrauch ihrer Glieder erlaubt ohne jemals einen Rückfall zu konstatieren. Auch Legg redet einer milden Behandlung das Wort: In leichten Fällen war der Erfolg mit und ohne Ruhigstellung derselbe. Vielfach begnügte er sich mit der Anlegung einer Flanellbinde. Wo aber Spasmus oder beträchtliche Bewegungshemmung besteht, rät Legg doch zu einem Gipsverband. In erster Linie soll damit eine Entlastung der Hüfte bezweckt werden und weniger ihre vollständige Ruhigstellung. Wo sich starke Neigung zur Coxa vara-Bildung zeigt, ist die Extension über einige Monate am Platze. Schmerzen und Gelenkkomplikationen verschwinden unter der Extension und Ruhigstellung in wenig Tagen, wie wir das selbst in unsern Fällen zu beobachten Gelegenheit hatten. Die Extension erlaubt außerdem die Korrektur fehlerhafter Stellungen. Brandes versieht seine Patienten mit einem Lorentzschen Gehgipsverband, der in Narkose in einer Abductionsstellung von 25—30° angelegt wird. Auch Little empfiehlt dieses Verfahren für alle Patienten von vornherein, um die Ausbildung starker Kopfdeformierung oder Abductionshemmung zu vermeiden. Bibergeil, Perthes, Roderick, Fairbank, Taylor u. a. halten für die meisten Fälle die ambulante Behandlung im Gehgipsverband in leichter Abductionsstellung für ausreichend. Doch soll, so meint Perthes, diese Therapie nicht über eine lange Zeit beibehalten werden, um eine zu starke Muskelatrophie zu verhindern. Einer solchen wird man erfolgreich mit Massage entgegenarbeiten (Perthes, Amstad). Guye-Schmid, welche ihren Patienten auch die Vorteile einer Luft- und Sonnenkur zuteil werden ließen, schreiben es diesem klimatischen Einflusse zu, daß trotz Immobilisierung eine Muskelatrophie ausblieb.

Die chirurgische Intervention wird fast allgemein abgelehnt. Es mag jedoch vereinzelte abgelaufene Fälle geben, wo ein chirurgischer

Eingriff zur Beseitigung einer starken Abductionshemmung angezeigt ist (vgl. Riedel, Münch. med. Wochenschr. 3. Nov. 1922).

Zusammenfassung.

Die Osteochondritis deformans juvenilis bietet klinisch und besonders röntgenologisch ein durchaus eigenartiges Krankheitsbild des kindlichen Hüftgelenks.

Das Leiden beginnt nur ausnahmsweise vor dem dritten Lebensjahre und zeigt sich selten nach dem ersten Dezenium.

Die Erkrankung verläuft in der Regel mit geringen Schmerzen in der Hüfte und mit unbedeutenden Gehstörungen; manchmal ist sie von subfebrilen Temperaturen begleitet. Leichtes Hinken, Abductionsbeschränkung und positives Trendelenburgsches Phänomen gehören zu den konstantesten Symptomen.

Nach 1—3 Jahren, seltener erst nach einer noch längeren Zeit, schwinden die subjektiven Beschwerden.

Die juvenile Osteochondritis hat ihren Sitz im Femurkopf, in dessen Epiphysenlinie und ergreift auch den anstoßenden Teil des Collum.

Das Caput zerfällt, wie das Röntgenbild erkennen läßt, in einzelne Segmente, welche später wieder verschmelzen. Die Epiphysenlinie wird unregelmäßig und das Collum verdickt. Der Gelenkspalt verbreitert sich.

Schließlich bleiben eine starke fladenförmige Abplattung des Kopfes und die Halsverdickung dauernd bestehen. Als unmittelbare Folge dieser Verbildung persistieren nach der „Ausheilung" leichte Beschränkungen in den Exkursionen des Hüftgelenkes, vor allem eine deutliche Abductionshemmung, gelegentlich auch ein leicht hinkender Gang und eine Coxa vara-Stellung.

Im Gegensatz zur tuberkulösen Coxitis, mit deren Anfangsstadium die juvenile Osteochondritis häufig und gerne verwechselt wird, ist die Prognose in bezug auf funktionelle Wiederherstellung demnach fast immer eine gute.

Die spärlichen pathologisch-anatomischen Untersuchungen haben unter dem unversehrten Knorpelüberzug der Epiphyse entweder unverknöcherte Knorpelinseln (Perthes, Riedel) oder subchondralen Knochenschwund (Frangenheim) oder Nekrosen (Riedel) nachgewiesen. Die Epiphysenlinie war immer zerrissen.

Von der Mehrzahl der Autoren, speziell von Legg und Wideroë, wird ursächlich ein Trauma angeschuldigt.

Auch der Rachitis wird bei der Entstehung der Krankheit eine besondere ätiologische Rolle zugesprochen (Calvé, Fromme, Schultheß).

Neuere zuverlässige Beobachtungen haben außerdem das Vorhandensein einer lokalen, äußerst milde verlaufenen Entzündung, vielleicht infektiös-rheumatischer Natur für viele Osteochondritisfälle wahrscheinlich gemacht (Axhausen, Perthes, Hagenbuch, unsere beiden Fälle).

Es ist denkbar, daß jedes der drei erwähnten ätiologischen Momente, entweder für sich, oder auch in Verbindung mit einem oder beiden andern, eine örtliche Zirkulationsstörung im Bereiche der Femurkopf-Epiphysenlinie bewirkt, als deren klinischer Ausdruck die Osteochondritis deformans juvenilis aufzufassen wäre. Kongenitale Abweichungen von der Norm — Subluxatio Coxae Calot — mögen in einzelnen Fällen prädisponiert wirken.

Die Therapie ist dem Ablauf der Krankheit gegenüber so gut wie machtlos. Dagegen wird durch geeignete Immobilisierung der Schmerz in kürzester Zeit zum Schwinden gebracht und einer aus der Gelenkdeformierung resultierenden ungünstigen Stellung des Beines wirksam entgegengearbeitet.

Literaturverzeichnis.

Amstad, Beitrag zum Schwund des jugendlichen Schenkelkopfes (Osteoch. def. juv.). Bruns' Beitr. z. klin. Chirurg. Bd. 102, 1916.

Axhausen, Über Vorkommen und Bedeutung epiphysärer Ernährungsunterbrechungen beim Menschen. Münch. med. Wochenschr. Nr. 26, 1922.

Baisch, Arthritis deformans coxae juvenilis. Dtsch. med. Wochenschr. 1914, S. 517.

Bibergeil, Osteochondritis deformans juvenilis. Zeitschr. f. orthop. Chirurg. 1912, S. 163.

Bircher, E., Die Entwicklung und der Bau des Kretinenskelettes im Röntgenogramme. Fortschr. a. d. Geb. d. Röntgenstr. 1909.

Borchard, Zur Frage der deformierenden Entzündung (Arthritis deformans) des Hüftgelenkes bei jugendlichen Individuen. Dtsch. Zeitschr. f. Chirurg. Bd. 85, 1906.

Brandes, Über Fälle von einseitiger Luxatio coxae congenita mit Osteochondritis deformans des nicht luxierten Hüftgelenkes. Arch. f. orthop. Unfallchirurg. Bd. 17, 1920.

— Beobachtungen zur Osteochondritis deformans juvenilis. Dtsch. Zeitschr. f. Chirurg. Bd. 131, 1914.

v. Bruns, Über die juvenile Osteoarthritis deformans des Hüftgelenkes. Bruns' Beitr. z. klin. Chirurg. Bd. 40, 1903.

Calot, La prétendue „maladie nouvelle" appelée Ostéochondrite est une malformation congénitale méconnue. Le monde méd. No. 596, 1922.

Calvé, Difficultés du diagnostic de la coxalgie au début. Presse médicale No. 14, 1909.

Calvé, Sur une forme particulière de pseudo-coxalgie, greffée sur des déformations caractéristiques de l'extrémité supérieure du fémur. Rev. de chirurg. No. 7, 1910.
— Quelques considérations sur la coxa plana dénommée à tort ostéochondrite de l'épiphyse supérieure du fémur. Presse médicale 15. oct. 1921.
Colleu, A propos de l'ostéochondrite. Presse médicale 19. nov. 1921.
— L'ostéochondrite de la hanche est une luxation congénitale. Presse médicale 22. oct. 1921.
Delitala, Journ. of the Americ. orthopedie Association.
Drehmann, Juvenile deformierende Arthritis. Bruns' Beitr. z. klin. Chirurg.
Edberg, Studien über die sog. Osteochondritis coxae juvenilis. Nord. med. Arkiv. (Kirurgi) Bd. 41, 1918.
Eden, Über Osteoarthritis deformans coxae juvenilis. Dtsch. Zeitschr. f. Chirurg. Bd. 117, 1912.
Ely, Legg's disease. Annals of Surgery Bd. 69, 1919.
Fairbank, Pseudo-Coxalgie: Osteochondritis deformans juvenilis. The Lancet 1. Jan. 1921.
Frangenheim, Osteoarthritis deformans juvenilis coxae, Osteochondritis deformans, Coxa plana. Zentralbl. f. Chirurg. Nr. 31, 1920.
Froelich, Luxation soi-disant congénitale de la hanche d'origine pathologique. La presse médicale No. 62, 1913.
Fromme, Über die sog. Osteochondritis coxae und ihre Identität mit der Arthritis deformans coxae. Zentralbl. f. Chirurg. Nr. 5, 1921.
— Die Spätrachitis und ihre Beziehungen zu chirurgischen Erkrankungen. Bruns' Beitr. z. klin. Chirurg. Bd. 118, 1920.
Grob, Osteochondritis deformans juvenilis und erwachsenes Stadium. Schweiz. med. Wochenschr. Nr. 25, 1920.
Guye-Schmid, L'ostéochondrite déformante de la hanche chez les jeunes sujets. Die Osteochondritis def. juv. im Röntgenbilde. Corr.-Bl. f. Schweiz. Ärzte Nr. 36, 37, 1915.
Hagenbuch, Beitrag zur Osteochondritis deformans coxae juvenilis (Perthes). Dtsch. Zeitschr. f. Chirurg. Bd. 169, 1922.
Hoessly, Zur Frage der Belastungsdeformitäten. Münch. med. Wochenschr. Nr. 14, 1919.
Joachimsthal, Über Coxa vara traumaticum infantum. Arch. f. klin. Chirurg. Bd. 60, 1900.
Köhler, Eine typische Erkrankung des 2. Metatarsophalangeal-Gelenkes. Münch. med. Wochenschr. Bd. 67, 1920.
Kreuter, Zur Ätiologie und Pathogenese der Osteochondritis deformans juvenilis coxae. Zentralbl. f. Chirurg. Nr. 38, 1920.
Läwen, Zur Kenntnis der Wachstumsstörungen am Kretinenskelett. Dtsch. Zeitschr. f. Chirurg. Bd. 101,01909.
Legg, An obscure affection of the hip-joint. Boston medical and surgical Journal. Feb. 17th, 1910.
— Osteochondral Trophopathy of the hip-joint. Surgery Gygnecology Obstetrics Bd. 22, 1916.
Lenormant, L'Ostéochondrite déformante de la hanche chez les jeunes sujets. Presse médicale No. 93, 1913.

Lexer, Die Entstehung entzündlicher Knochenherde und ihre Beziehung zu den Arterienverzweigungen der Knochen. Arch. f. klin. Chirurg. Bd. 71, 1903.
Levy, Beiträge zur Frage der Coxitis, Coxa vara und sog. Osteoarthritis deformans juvenilis. Dtsch. Zeitschr. f. Chirurg. Bd. 109, 1911.
— Zur Ätiologie der Osteochondritis deformans coxae. Zentralbl. f. Chirurg. Nr. 44, 1920.
Looser, Über Spätrachitis und Osteomalacie. Dtsch. Zeitschr. f. Chirurg. Bd. 152, 1920.
Maydl, Coxa vara und Arthritis deformans. Wien. klin. Rundschau 1897.
Nouchet, Presse médicale 5. Jan. 1921. Verhdlg. d. Société de médécine de Paris.
Nieber, Über Osteochondritis deformans coxae juvenilis. Zeitschr. f. orthop. Chirurg. Bd. 35.
Perthes, Über Osteochondritis deformans juvenilis. Arch. f. klin. Chirurg. Bd. 101, 1913.
— Osteochondritis oder Leggs disease? Zentralbl. f. Chirurg. No. 6, 1920.
— Beitrag zur Ätiologie der Osteochondritis deformans nebst Bemerkungen zu den Artikeln von Sundt und Waldenström. Zentralbl. f. Chirurg. Nr. 22, 1920.
Preiser, Über die Arthritis def. coxae, ihre Beziehungen zur Roser-Nélatonschen Linie. Dtsch. Zeitschr. f. Chirurg. Bd. 89, 1907.
— Ein Fall von sog. idiopathischer Osteoarthritis def. coxae. Dtsch. Zeitschr. f. Chirurg. Bd. 89, 1907.
Rhonheimer, Beiträge zur Kenntnis der Arthritis chronica deformans juvenilis. Jahrb. d. Kinderheilk. 1917, S. 173.
Riedel, Klinische Untersuchungsbefunde bei Osteochondritis deformans coxae juvenilis. Münch. med. Wochenschr. Nr. 44, 3. Nov. 1922.
Roderick, Legg's or Perthe's disease. The Lancet, Jan. 29th 1921.
Rost, Über chronische, granulierende Entzündungen des Knochenmarkes. Dtsch. Zeitschr. f. Chirurg. Bd. 125, 1913.
Roth, Hypothyreoidismus und Osteochondritis. Corr.-Bl. f. Schweiz. Ärzte 1918, S. 951.
Schmorl, Über Rachitis tarda, die pathologisch-histologischen Untersuchungsmethoden. Arch. f. klin. Med. Bd. 85, 1905.
Schultheß, Referat über Demonstrationen (Osteochondritisfälle). Corr.-Bl. f. Schweiz. Ärzte 1914, S. 944.
Schwartz, Eine typische Erkrankung der oberen Femurepiphyse. Bruns Beitr. z. klin. Chirurg. Bd. 93, 1914.
Savariaud, Caput planum ou. Ostéite hypertrophique du col. Presse médicale 17. Dec. 1921.
Sundt, Malum coxae Calvé-Legg-Perthes. Zentralbl. f. Chirurg. Nr. 22, 1920.
Tavernier, Formes latentes à manifestations tardives de l'ostéochondrite déformante. Presse médicale 5. Jan. 1921.
Taylor-Frieder, Quiet hip disease. Surgery Gynecology and Obstetrics 1916, p. 158.
Vuillet, Quelques affections de la hanche et d'autres épiphyses de l'enfant. Rev. médicale de la Suisse romande No. 7, 1921.
Wagner, Die Osteochondritis deformans der Hüfte und die Coxa vara der Adoleszenz. Arch. f. orthop. u. Unfallchirurg. Bd. 18, Nr. 3, 1920.

Waldenström, Coxa plana, Osteochondritis deformans coxae, Calvé-Perthessche Krankheit, Legg's disease. Zentralbl. f. Chirurg. Nr. 22, 1920.
Weil, Über doppelseitige, symmetrische Osteochondritis dissecans. Bruns' Beitr. z. klin. Chirurg. Bd. 78, 1912.
Widerøe, Zur Ätiologie und Pathogenese des Malum coxae Calvé-Perthes. Zentralbl. f. Chirurg. Nr. 5, 1921.
Wilkie, A case of Osteochondritis juvenilis. Edinbourg. med. Journal, Jan. 1914.
Wollenberg, Ätiologie der Arthritis deformans. Zeitschr. f. orthop. Chirurg. Bd. 24, 1909.
Zesas, Über Resektion des Hüftgelenkes bei Arthritis deformans. Zeitschr. f. Chirurg. Bd. 27, S. 586.